ANNALES
D'ANATOMIE PATHOLOGIQUE
ET D'ANATOMIE NORMALE
MÉDICO-CHIRURGICALE

DIXIÈME ANNÉE *N° 6* *JUIN 1933*

MÉMOIRES ORIGINAUX

TRAVAIL DU SERVICE DE NEUROLOGIE DE L'HÔPITAL SAINT-JOSEPH DE PARIS

TUMEURS COMPARABLES A DES TUMEURS GLOMIQUES DÉVELOPPÉES DANS LES MUSCLES DE LA CUISSE A LA SUITE D'UN TRAUMATISME

par

ANDRÉ-THOMAS

Les rapports étiologiques entre les tumeurs et le traumatisme sont toujours discutés. Les chocs les plus banaux paraissent entraîner quelquefois des conséquences assez sérieuses, même quand ils ne produisent ni plaie ni fracture, qu'ils n'atteignent aucun organe important et qu'ils n'entraînent immédiatement aucune gêne fonctionnelle. Les complications peuvent ne survenir que beaucoup plus tard ; l'observation suivante en est un exemple démonstratif.

Wilh... (René), âgé de vingt-sept ans, se présente à la consultation de l'hôpital Saint-Joseph, le 4 octobre 1930, pour des douleurs vives qu'il ressent dans la cuisse gauche, sur sa face interne. Elles occupent deux régions : une zone située à peu près au niveau de l'union du tiers supérieur et du tiers moyen, d'où les sensations irradient jusqu'au pli de l'aine et jusqu'au genou ; une

deuxième zone au niveau du bord supérieur du condyle interne du fémur. C'est la première qui est la plus gênante.

A la palpation, on retrouve facilement les points douloureux de la cuisse et du genou avec une topographie invariable; la pression à ce niveau provoque une sensation extrêmement pénible, énervante, presque angoissante; le membre se soustrait à un examen prolongé.

Le pincement de la peau de la cuisse n'est pas douloureux, il ne le devient au niveau de la première zone que si la peau est largement déplacée ou tirée sur les plans profonds. On peut conclure que le point de départ de la douleur ne se trouve ni dans la peau ni dans le tissu cellulaire sous-cutané, ni dans l'os. C'est dans le muscle qu'il faut en chercher le siège initial, par conséquent dans le vaste interne.

La douleur est permanente, mais elle s'exaspère, pendant l'ascension ou la descente d'un escalier. Ce malade exerce la profession de bibliothécaire et il doit sans cesse monter et descendre l'échelle pour prendre ou remettre les volumes dans les rayons ; il éprouve chaque fois une sensation extrêmement pénible et, en même temps, une faiblesse dans la cuisse et dans le genou. La marche, la bicyclette, sont devenues également pénibles. Cependant, il peut s'accroupir sur une jambe, se lever sur la pointe des pieds, se tenir sur un pied.

Le membre inférieur gauche est sensiblement moins gros que le droit; la différence est surtout marquée au niveau de la cuisse.

A 15 centimètres au-dessus de la rotule : cuisse gauche, 0 m. 46; droite, 0 m. 51. A 13 centimètres au-dessous : jambe gauche, 0 m. 35; droite, 0 m. 37. La différence est donc de 5 centimètres entre les deux cuisses, de 2 centimètres entre les deux jambes. L'atrophie porte surtout sur le vaste interne.

Néanmoins, tous les mouvements sont conservés, l'extension de la jambe se fait avec une grande force, et lorsqu'on demande au malade de la maintenir dans cette position, de résister à la flexion passive, il oppose la même résistance que du côté droit.

Le réflexe patellaire gauche est beaucoup plus vif que le droit; la secousse musculaire mécanique est plus vive sur le vaste interne que sur les autres muscles.

Sur le vaste interne, du côté droit, l'hyperextensibilité du quadriceps gauche est manifeste et le talon est ramené au contact de la fesse sans difficulté, ce qui ne peut être réalisé sur l'autre côté.

L'excitabilité électrique, galvanique et faradique est diminuée pour tous les muscles du membre inférieur gauche; la différence est surtout nette pour le quadriceps, davantage pour le vaste interne; elle est légère pour tous les autres muscles. La secousse reste vive. Aucun ralentissement dans la décontraction, pas d'inversion polaire ; la réaction de dégénérescence fait défaut.

L'examen de la sensibilité révèle la présence d'une légère hypoesthésie très légère sur la face interne de la cuisse (piqûre, froid, chaleur); toutefois, les écarts entre les deux côtés sont très faibles et paraissent plus ou moins marqués d'un moment à l'autre, de même que les limites du champ hypoesthésique.

Le membre inférieur gauche est plus froid que le droit, depuis le pied jusqu'à la racine; la différence n'a pas été évaluée au moyen de thermomètres. Elle est peu accusée, mais nette et constante au cours de tous les examens; elle a été constatée au réveil, avant que le malade ne sorte de son lit. Le réflexe pilo-moteur apparaît sur les deux côtés avec la même intensité; toutefois, au niveau du point douloureux de la cuisse, il existe une petite zone, grande comme une pièce de 2 francs, dans laquelle le réflexe se montre plus

faible et plus tardif, moins durable. Il faut parfois prolonger ou renforcer l'excitation pour l'obtenir. La sudation est la même sur les deux côtés. La radiographie du genou (face et profil) n'a révélé aucune anomalie.

Par ailleurs, aucun signe d'une lésion organique du système nerveux ; le nerf crural est seulement un peu douloureux à la pression au niveau du pli de l'aine.

Voici comment ces symptômes se sont installés. Ce jeune homme a fait, au mois de juin 1928, une chute de bicyclette ; le guidon a heurté assez violemment la face interne de la cuisse gauche et le genou. Le choc lui laissa une douleur assez vive, pas assez vive cependant pour l'empêcher de se relever et même de rentrer chez lui sur sa bicyclette; il ne laissa aucune meurtrissure de la peau, aucune ecchymose. Les jours suivants, la douleur disparaît progressivement, il marche bientôt sans aucune gêne et il se remet à faire de la bicyclette. Pendant un an, il ne se ressent pour ainsi dire plus de l'accident, si ce n'est quelques élancements fugaces et très intermittents. C'est seulement à la fin de l'année 1929 qu'il commence à éprouver de la gêne pour monter un escalier ou une échelle ; pour faire de la bicyclette, il pédale surtout de la jambe droite ; la station devient pénible quand elle se prolonge. Les douleurs restent néanmoins intermittentes, mais elles sont de plus en plus vives, plus rapprochées. Il souffre parfois pendant la nuit et les douleurs se sont montrées si violentes qu'il éprouvait quelque difficulté à marcher. La douleur du genou ne serait apparue qu'au mois de juillet dernier; elle est plus rarement spontanée, elle est surtout provoquée par la pression. A des intervalles assez éloignés, la jambe fléchissait brusquement, mais pas suffisamment pour entraîner la chute.

C'est également à la fin de l'année 1929 qu'il a constaté l'atrophie de la cuisse gauche; à cette époque, la différence entre les deux cuisses aurait été de 3 centimètres; le membre gauche était déjà plus froid que le membre droit. La douleur était, d'autre part, exaspérée par le froid, calmée par des applications chaudes.

Bien que l'évolution soit en faveur d'une relation étiologique entre l'accident et le syndrome en présence duquel nous nous trouvons, nous hésitons à nous prononcer définitivement. Nous tenons d'abord à nous assurer, en procédant à des examens répétés, que la douleur est réellement fixe, invariable dans son siège. Il n'existe aucune trace objective du traumatisme, ni cicatrice cutanée, ni adhérence de la peau, ni tuméfaction aussi bien dans le tissu cellulaire sous-cutané que dans le muscle. Les radiographies ne révèlent aucune différence entre les deux fémurs.

A plusieurs reprises, des injections sous-cutanées de novocaïne sont pratiquées au niveau des points douloureux et procurent un soulagement momentané. La douleur subsiste encore très vive, une fois que l'effet du remède est épuisé.

Une intervention chirurgicale est alors conseillée dans le but d'explorer la région douloureuse et de rechercher la lésion causale, soit dans la profondeur du tissu cellulaire, soit dans le muscle, et exécutée par M. Barbet.

Sous anesthésie locale, une incision est pratiquée sur le bord interne de la cuisse, au niveau de la zone douloureuse la plus haute, après avoir repéré, au moyen d'une section superficielle, le siège exact de la douleur provoquée.

Sous la peau, on ne découvre rien; plongé dans la profondeur, le doigt provoque une sensation extrêmement pénible en appuyant sur un point très limité du vaste interne. L'aponévrose est fendue et, après avoir dilacéré, avec la sonde cannelée, les fibres les plus superficielles du muscle, on découvre une masse

grosse comme une petite amande légèrement adhérente aux fibres musculaires. Cette masse est extrêmement douloureuse à la pression; la traction fait pousser des cris, tellement elle est pénible, tandis que le tissu musculaire le plus proche reste indifférent.

Son extrémité supérieure paraît se continuer avec un petit cordon très

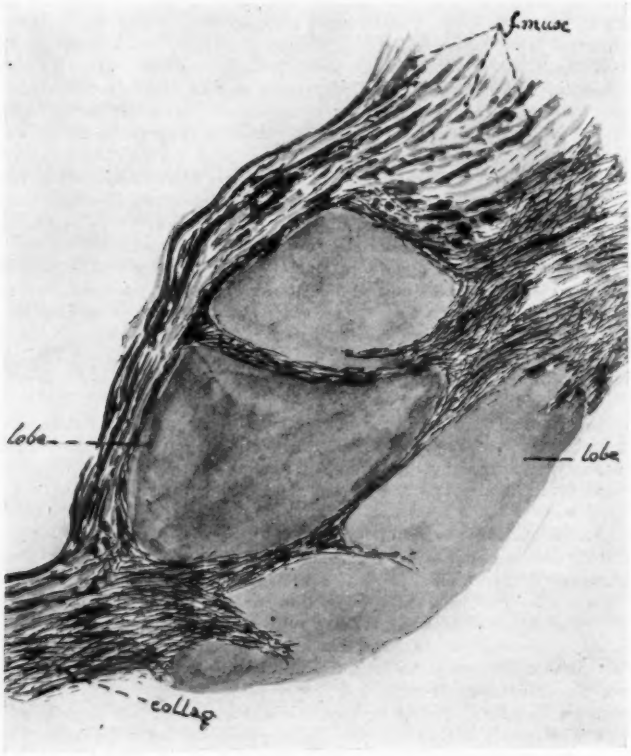

FIG. 1. — *Aspect d'ensemble de la tumeur, avec sa lobulation par des faisceaux fibreux.*

ténu, comparable à un filet nerveux; rien de semblable à l'extrémité inférieure. Elle est enlevée avec précaution à cause des souffrances occasionnées par le moindre contact ou la pression. Le doigt est ensuite promené sur le muscle, dans l'incision, et ne détermine plus aucune douleur.

Une fois extraite, cette petite masse grise présente une consistance moyenne. Tendue sur son grand axe, elle est formée en dehors par une coque conjonctive cicatricielle; au centre, par un tissu grisâtre hémorragique.

Après fixation dans le formol, elle est divisée en deux fragments; l'un est préparé pour les colorations habituelles, l'autre est imprégné à l'argent.

Cette tumeur est formée de plusieurs lobules (fig. 1) séparés par des cloisons conjonctives ou du tissu collagène.

Chaque lobule est formé de trois espèces d'éléments : des cellules, du tissu collagène, des vaisseaux.

Les cellules se présentent sous des aspects divers : cellules rondes ou polyédriques, épithélioïdes, fortement serrées les unes contre les autres, dessinant une mosaïque; le noyau, ovale et volumineux, occupe presque toute la cellule; le protoplasma est ordinairement peu abondant. La limite de chaque cellule n'est pas formée par une paroi propre, mais par des fibres conjonctives ou collagènes qui circonscrivent des logettes dans lesquelles les éléments cellu-

FIG. 2. — *Un des aspects de la tumeur : les cellules tumorales avec leur gangue collagène très grêle.*

laires sont inclus. Çà et là, on découvre quelques mitoses ; elles sont plutôt rares. Ailleurs, les limites des cellules sont moins précises, les noyaux sont tassés les uns contre les autres et paraissent dépourvus de protoplasma ; ils sont néanmoins dissociés par des fibres collagènes qui s'insinuent entre eux. Par places, les cellules sont en voie de désagrégation et on ne trouve plus que des espaces vides circonscrits soit par des cellules, soit par du tissu collagène.

Les rapports du tissu collagène et des cellules sont assez variables d'une région à l'autre. Dans certains endroits, il n'existe que du tissu conjonctif : ailleurs, les cellules sont groupées et les fibres collagènes se bornent à les circonscrire une à une (fig. 2). Ailleurs encore, le tissu collagène forme des placards plus ou moins importants au milieu d'amas cellulaires, ou bien quelques amas cellulaires sont conservés au milieu du tissu collagène où ils forment de véritables boyaux (fig. 3). Les vaisseaux se présentent sous des aspects divers : un certain nombre paraissent tout d'abord dépourvus de paroi ; les noyaux

ont été en réalité refoulés et aplatis. En dehors de l'endothélium, on voit, sur plusieurs assises, un grand nombre de noyaux entassés les uns contre les autres, qui semblent presque complètement dépourvus de protoplasma; plus en dehors, des fibres collagènes en grand nombre orientées en divers sens, s'infiltrant d'ailleurs entre les noyaux de la première couche; plus en dehors encore, des noyaux plongés dans un réseau de fibres collagènes (fig. 4). D'autres vaisseaux sont réduits à une simple couche endothéliale et entourés directement par les fibres collagènes qui forment une couche épaisse ne contenant ni noyaux, ni cellules (fig. 5). Ailleurs, le vaisseau est encore entouré de fibres collagènes circonscrivant des logettes qui contiennent des cellules épithé-

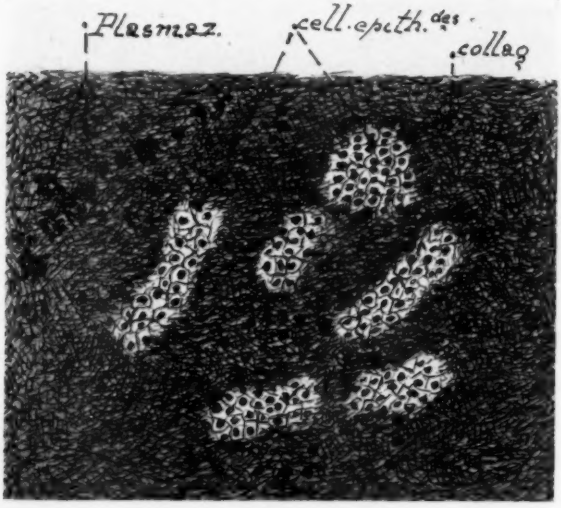

FIG. 3. — *Un autre aspect de la tumeur : nappes collagènes où sont essaimés quelques nids de cellules tumorales.*

lioïdes (fig. 6). Parmi les vaisseaux compris dans la tumeur, aucun ne rappelle la structure d'une artère.

Entre les noyaux et les cellules épithélioïdes, on peut voir tous les termes de passage.

Des foyers hémorragiques se sont formés en divers endroits, et les globules rouges se sont infiltrés entre les éléments cellulaires et dans le tissu collagène. Ici et là, les vaisseaux assez nombreux présentent la disposition reproduite sur la figure 7 : paroi peu différenciée, sur laquelle viennent se perdre quelques éléments collagènes.

La tumeur est engainée par une coque conjonctive cicatricielle dans laquelle sont comprises quelques fibres musculaires striées, les unes saines, les autres en voie de dégénérescence. Dans ce tissu, les vaisseaux offrent un aspect normal ; d'autres sont entourés de cellules plus ou moins nombreuses com-

parables à celles qui ont été décrites dans la tumeur ; des traînées cellulaires relient par endroits ces vaisseaux aux lobules de la tumeur ; il semble que les cellules néoplasiques se soient développées autour d'axes vasculaires. La tumeur elle-même présente des relations intimes avec le tissu cicatriciel.

Sur les préparations colorées à l'argent réduit (méthode de Bielschowsky), des fibres nerveuses amyéliniques s'insinuent, çà et là, soit dans le tissu conjonctif, soit au voisinage des vaisseaux, soit dans la tumeur, mais elles ne sont pas très nombreuses. L'imprégnation n'a pas été parfaite.

Les suites opératoires furent normales. Le malade ne souffre plus au niveau

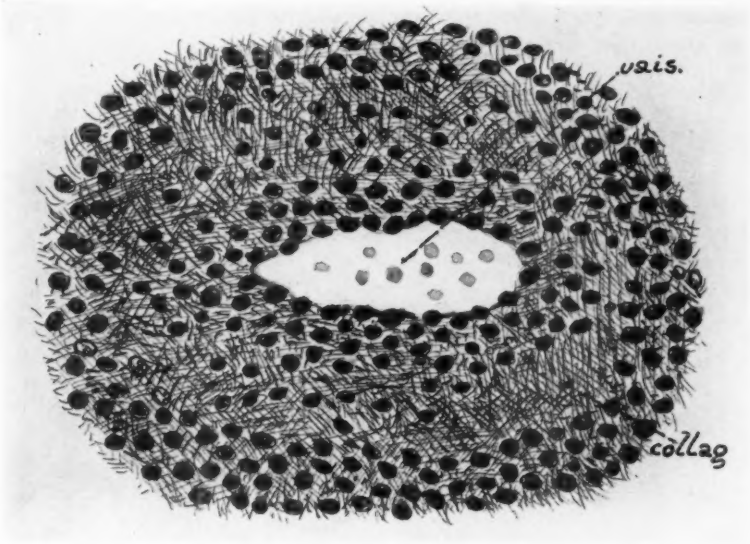

FIG. 4. — *Aspect de la tumeur dans les régions vasculaires : noyaux paraissant dépourvus de protoplasma, et au milieu desquels s'insinuent des fibrilles collagènes.*

de la cuisse. Les douleurs spontanées et provoquées ont complètement disparu ; il existe seulement, sur la face interne du genou, une petite plaque d'aréflexie pilomotrice dans laquelle l'anesthésie est complète ; pendant les premiers jours qui ont suivi l'opération, la peau s'y est montrée plus colorée, mais la température locale n'y est pas plus élevée. La réaction à la moutarde est abolie dans l'aire d'aréflexie. L'anesthésie et l'aréflexie résultent de la section d'un filet cutané au cours de l'intervention.

La douleur, localisée au niveau du condyle interne du fémur, persiste et le malade se décide à subir une deuxième opération, qui est pratiquée le 9 mai 1931. Cette fois encore, au niveau même de la zone douloureuse, on découvre une tumeur grosse comme un pois, adhérente à l'aponévrose du muscle crural, là où cette aponévrose se fusionne avec celle du vaste interne. Comme

la première tumeur, elle est extrêmement douloureuse à la pression et à la traction ; elle est sessile, entourée d'une membrane conjonctive très mince. La structure est la même que celle de la première tumeur ; le tissu cicatriciel y est seulement moins abondant (fig. 8).

Le diagnostic histologique de ces tumeurs est très délicat. Les douleurs spontanées et provoquées faisaient présumer qu'il s'agissait d'un neurogliome périphérique ou d'un névrome. L'examen permet d'éliminer complètement ce diagnostic. MM. Roussy et Oberling, qui ont bien voulu étudier les préparations, ont été frappés par les ressemblances de cette tumeur avec une variété très spéciale décrite par Masson sous le nom de « angioneuromyomes artériels ».

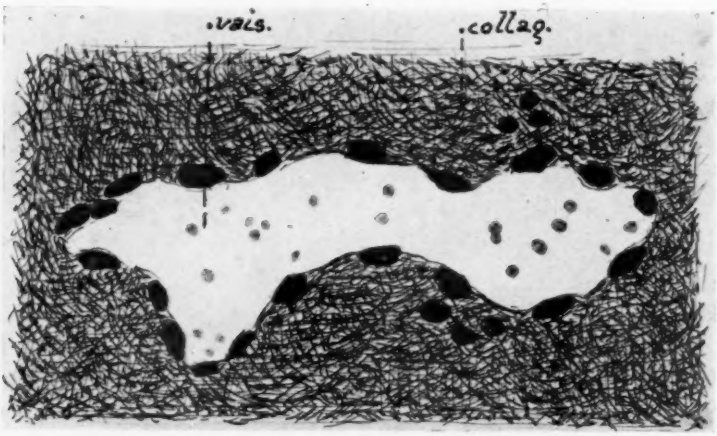

FIG. 5. — *Autre aspect : le vaisseau est entouré de fibrilles collagènes denses, sans noyaux ni cellules.*

Cet auteur (1) a, en effet, attiré l'attention sur une variété de tumeurs qui se développent dans la région sous-unguéale des doigts et qui ressemblent elles-mêmes aux glomi qui existent normalement dans cette région. Ce sont des tumeurs douloureuses; deux des cas avaient été suivis cliniquement par Barré ; chez l'un des malades, les douleurs étaient apparues à la suite d'un traumatisme.

Elles sont constituées par un entrelacs de vaisseaux sanguins tortueux, inégaux, parfois béants et larges comme ceux des cavernomes, et se font remarquer par l'épaisseur considérable et la constitution spéciale de la paroi vasculaire.

(1) MASSON : « Le glomus neuromyoartériel des régions tactiles et ses tumeurs. » (*Lyon chirurgical*, 1924.)

Les vaisseaux se présentent sous deux types, les uns bordés par un endothélium à grosses cellules cubiques reposant sur une mince lame collagène et, plus en dehors, par un étui plus ou moins épais de fibres musculaires lisses à orientation à peu près circulaire. Plus excentriquement, des cellules musculaires moins régulièrement orientées, rameuses et plus claires, moins riches en myofibrilles; plus en dehors encore, des cellules polygonales globuleuses non fibrillaires, à noyaux sphériques, épithélioïdes, séparées les unes des autres par des cloisons collagènes.

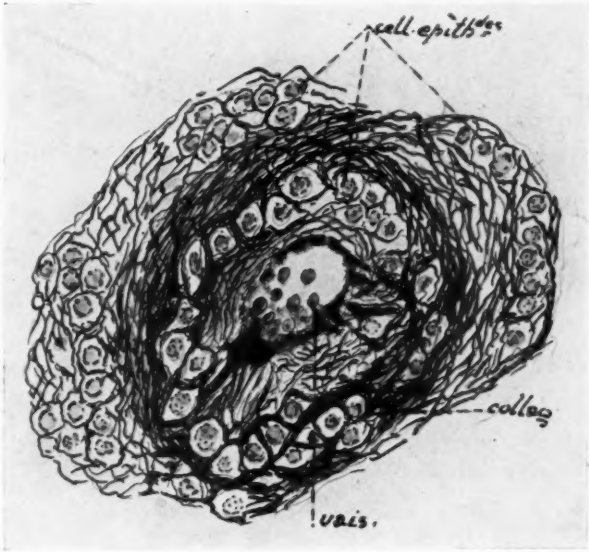

FIG. 6. — *Autre aspect : le vaisseau est ennappé de collagène, circonscrivant des logettes qui contiennent des cellules épithélioïdes.*

On y rencontre en outre des fibres amyéliniques dont quelques-unes semblent se continuer avec le prolongement d'une cellule.

Un autre type de vaisseau est bordé par un épithélium cubique ; en dehors, quelques fibres rameuses groupées ou en faisceaux isolés, et surtout des cellules épithélioïdes, de nombreuses fibres amyéliniques.

Ces tumeurs, que Masson désigne sous le nom de « angioneurome artériel », se développeraient aux dépens des glomi qui existent normalement dans le derme des doigts, soit au-dessous du derme papillaire, sont au voisinage du pannicule adipeux, et qui se confondraient avec les corpuscules décrits par Rafini.

Les ressemblances des tumeurs extirpées chez notre malade, avec les tumeurs décrites par Masson, sont évidentes si on tient compte de la disposition des vaisseaux, de l'aspect des cellules épithélioïdes, de leur encerclement par le tissu collagène. Dans notre cas, les vaisseaux larges et béants sont plutôt rares, mais il existe un réseau capillaire assez riche; ce sont les cellules épithélioïdes qui attirent le plus l'attention; ce n'est que dans quelques rares endroits que l'on découvre, au pourtour des vaisseaux, des éléments qui rappellent l'aspect des fibres musculaires lisses; d'ailleurs, sur les planches qui sont reproduites dans le travail de

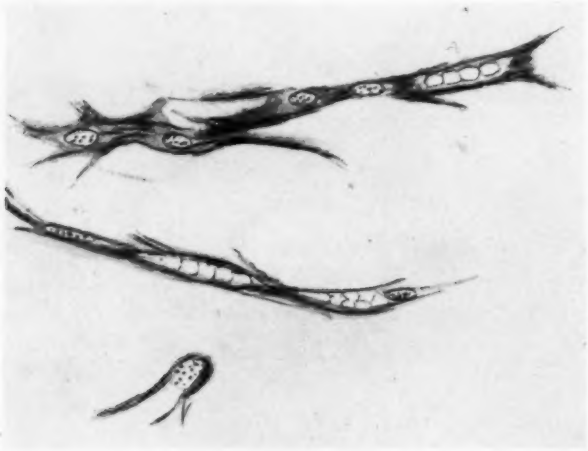

FIG. 7. — *Vaisseaux à parois peu différenciées, sur lesquelles se perdent des fibrilles collagènes.*

Masson, on trouve rarement des fibres musculaires lisses, aussi typiques que celles qui entrent dans la formation de certains vaisseaux glomiques; les éléments qui s'en rapprochent le plus sont des cellules arrondies ou polygonales dont la forme est plus allongée et dont le protoplasma contient des points plus colorés qui correspondraient à des myofibrilles.

Le rapprochement de notre cas et de ceux observés par Masson nous paraît très légitime; mais une objection se pose : la présence de tumeurs de cet ordre dans une région qui ne contient pas normalement de glomi.

Cependant, dans un travail plus récent, Masson (1) a décrit 4 cas de tumeurs semblables, développées dans le tissu cellulaire de l'avant-bras,

(1) MASSON (R.) et GORY : « Les tumeurs glomiques sous-cutanées des doigts. » (*Ann. d'Anat. pathol.*, février 1927.)

du bras et de la cuisse. Prodanoff (1) a également signalé 1 cas, dans lequel la tumeur s'était développée sous la peau de la cuisse. Par contre, nous ne connaissons pas d'observations d'angioneuromyomes développés en plein tissu musculaire.

D'autre part, l'aspect si spécial ne peut être comparé à aucune autre variété de tumeurs; il ne s'agit certainement pas de sarcome, ni d'épithélioma. Rien ne permet de supposer qu'il s'agisse de tumeurs métas-

FIG. 8. — *Aspect d'ensemble de la seconde tumeur, très comparable à la première.*

tatiques. Les manchons de cellules semblables à celles de la tumeur, à sa limite avec le tissu cicatriciel, sont plutôt en faveur de l'origine vasculaire du néoplasme, mais ne constituent pas un argument péremptoire : un grand nombre de tumeurs se développent ou se propagent en suivant les vaisseaux. Quelques-unes de ces tumeurs ont été décrites comme des endothéliomes ou des périthéliomes. Sans conclure à l'identité des deux tumeurs prélevées chez notre malade avec des tumeurs d'origine glomique, nous nous bornons à signaler leurs ressemblances ou leurs analogies.

(1) PRODANOFF (ASSEN) : « Sur la localisation des tumeurs glomiques. » (*Ann. d'Anat. pathol.*, février 1927.)

Le développement de la première tumeur en plein tissu cicatriciel, la notion d'un traumatisme antérieur, tendent à faire incriminer le traumatisme, bien qu'un délai assez long se soit écoulé entre l'accident et l'apparition des premiers symptômes. L'influence de la même cause peut être soutenue à propos de la deuxième tumeur, qui s'est également développée au niveau d'une région traumatisée : cette double coïncidence du traumatisme et de la néoformation dans deux régions simultanément atteintes, doit être retenue à son tour comme un argument en faveur de cette origine. D'ailleurs, dans les observations de Masson et Barré, dans celle de Prodanoff, on relève également le traumatisme dans les antécédents, remontant parfois à plusieurs années. Cependant, c'est peut-être moins le traumatisme qui est intervenu que les perturbations secondaires survenues dans le tissu de cicatrice. L'évolution très lente de ces tumeurs, leur petit volume, leur limitation, le très petit nombre des mitoses, permettent de les envisager comme des tumeurs bénignes. Au point de vue clinique, il faut retenir l'atrophie globale du membre inférieur, le refroidissement marqué, l'atrophie du vaste interne plus marquée que celles des autres muscles ; ce sont des phénomènes que l'on retrouve couramment au cours d'affections diverses des membres, d'origine traumatique ou non traumatique, et dont la pathogénie est loin d'être complètement élucidée. Dans le cas présent, le traumatisme n'a pas été suivi immédiatement d'impotence, de telle sorte qu'il paraît beaucoup moins responsable de ce retentissement que le développement des tumeurs, l'impotence relative et les douleurs qu'elles ont occasionnées.

Ce malade a été revu à la fin du mois de novembre 1931, par conséquent six mois après la deuxième opération. Le refroidissement du membre a considérablement diminué; la différence de température entre les deux côtés est légère. Par contre, l'atrophie globale est toujours marquée; il existe encore une différence de 5 centimètres entre les deux cuisses, de 2 centimètres entre les deux jambes. Le réflexe patellaire gauche reste plus vif; le quadriceps fémoral est également extensible des deux côtés. La peau est hyperesthésique au niveau du genou et le réflexe pilomoteur y est partiellement absent; c'est la conséquence de la section de quelques filets cutanés. La restauration fonctionnelle est complète et les douleurs n'ont pas reparu depuis l'intervention chirurgicale. Peut-être l'atrophie s'amendera-t-elle à son tour, mais il est à peu près certain qu'elle subsistera, comme cela a ordinairement lieu, dans de pareilles conditions (1).

(1) Le malade a été revu récemment (mai 1933), les douleurs ont définitivement disparu, l'atrophie musculaire a diminué; aucune gêne n'est éprouvée dans la mobilisation de la jambe et de la cuisse.

NOTE SUR LES ARTÈRES DU CERVEAU

(Méthodes d'étude et technique personnelle)

par

A. MOUCHET (Stamboul).

L'idée de publier cette note nous a été inspirée par l'annonce de la prochaine Réunion plénière de la Société Anatomique, dont l'ordre du jour comportera l'étude des hémorragies cérébrales.

On trouvera opportun, à titre de modeste contribution à la préparation de ce Congrès, que nous rappelions brièvement, pour l'étude de la circulation cérébrale, une méthode que nous avons commencé d'appliquer dès 1910.

S'il est vrai de dire, d'une manière générale, que la vascularisation d'un organe conditionne partiellement ses troubles pathologiques, cette observation se vérifie surtout au niveau des centres nerveux. D'où l'importance de l'étude de ces vaisseaux qui s'impose au médecin par le problème des hémorragies, des ramollissements et des localisations pathologiques liées aux territoires vasculaires.

Cette étude s'impose aussi à l'anatomiste par la singularité d'une double vascularisation centrale et corticale indépendante, conséquence des origines embryologiques, et aussi par le contraste entre le caractère anastomotique des artères corticales et le caractère terminal des artères centrales.

Une autre réflexion s'impose en abordant cette question. Il est rare que les études anatomiques et les constatations pathologiques ou cliniques aillent de pair en ce qui concerne un organe ou un appareil. Tantôt, l'anatomiste accumule des précisions et des détails qui peuvent paraître inutiles au clinicien, mais l'expérience montre que ces matériaux accumulés finissent toujours par être mis en œuvre. Tantôt, au contraire, c'est la clinique, la vérification anatomo-clinique qui ouvre des voies encore insoupçonnées à l'anatomie. C'est le cas en ce qui concerne le système nerveux dont la systématique n'a pu être établie que par les études anatomo-pathologiques.

Quoi qu'il en soit, et en restant sur le terrain de l'anatomie normale, de nombreuses méthodes ont été mises en œuvre pour étudier les artères des centres nerveux. Les injections, à l'aide de masses habituellement employées, ont permis à Duret, Heubner, Looten (de Lille), de suivre les artères corticales et d'en étudier les réseaux.

La disposition des artères centrales est plus difficile à déterminer. Charpy a utilisé les masses colorées pour injecter une à une les branches de la sylvienne, avec une seringue de Pravaz. Beevor (de Londres) s'est surtout attaché à préciser la distribution des différentes artères du cerveau humain. Sa description repose sur l'étude de 87 cerveaux dans lesquels il a poussé des injections suivant diverses combinaisons qu'il divise en douze classes. Il a pu ainsi, à l'aide de masses colorées très fines, arriver à remplir le système vasculaire de très petits territoires cérébraux, comme le corps de Luys.

De même, Ayer (de Boston) a étudié la topographie des artères centrales, dans le but d'établir le type moyen de distribution vasculaire et ses principales variations.

Dans cette note, nous devons donner quelques indications sur les difficultés des recherches, avant d'exposer la technique que nous avons suivie.

REVUE CRITIQUE DES TECHNIQUES USUELLES

L'étude des artères des parenchymes est, peut-on dire, hérissée de difficultés, lorsque l'anatomiste dispose de son seul scalpel pour détailler les courbes capricieuses de ces vaisseaux. Ceci est surtout vrai pour l'encéphale : plongés au sein d'une masse nerveuse sans consistance, les rameaux vasculaires délicats, destinés à l'irriguer, sont placés dans des conditions toutes particulières. Le tissu fragile qui les entoure ne leur fournit qu'un appui médiocre et rien n'est plus fréquent, au cours d'une injection, que la rupture d'une des nombreuses branches de ce réseau sanguin.

Poussons une injection colorée dans les artères cérébrales : l'étude des vaisseaux superficiels, branches rampant à la surface des circonvolutions, sera relativement facile. Mais dès que nous abordons la recherche des artères se distribuant dans le parenchyme, les difficultés vont surgir : nous nous trouvons, en effet, en présence de rubans minces, grêles et fragiles, se brisant sous le bistouri et qu'il est impossible de suivre dans la profondeur de l'organe.

Renonçons alors à ces premiers essais et prenons une masse à injec-

tion solide, cire ou suif, qui, se solidifiant dans les vaisseaux, leur donnera une certaine consistance et en permettra la dissection. Remarquons d'abord qu'en vertu de cette fragilité vasculaire spéciale dont nous parlions tout à l'heure, les ruptures seront fréquentes en différents points du territoire vasculaire et sur les artères centrales principalement.

Dans d'autres cas, au contraire, craignant de provoquer une extravasation de la masse injectée, nous abaissons la pression. Ici, surgit un nouvel écueil. En effet, les artères des noyaux de la base et celles du centre ovale de Vieussens sont dans des conditions très différentes, sous le rapport de la pression. Les premières, directement implantées sur les gros canaux de la base, reçoivent intégralement le jet sanguin avec la tension qu'il possède, dans la sylvienne, par exemple. Les deuxièmes, au contraire, se détachent d'un vaste réservoir formé par les artères corticales à la surface des circonvolutions (Heubner, Charpy, Looten). Là, les pressions se régularisent, les chocs s'amortissent et les artères parties de ce réseau plongent dans l'épaisseur de la substance nerveuse sans supporter la même pression.

On comprendra, sans peine, après ces explications, combien il est fréquent, en poussant une masse solidifiable dans ces vaisseaux, de les remplir incomplètement. Autant il est facile d'injecter à la cire les artères superficielles, autant il devient malaisé de faire passer la même masse dans les artères se distribuant à l'intérieur même de la substance cérébrale (artères parenchymateuses ou nourricières). Supposons maintenant que nous ayons obtenu une injection parfaite des vaisseaux de l'encéphale. La partie la plus ardue de la tâche reste entière. Il s'agit de disséquer ces artères, de les suivre jusqu'aux confins des ventricules cérébraux où elles se terminent, sans modifier leurs rapports. Comment, dans ces conditions, se rendre un compte exact de leurs caractères morphologiques ?

Nous en dirons autant du système de corrosion qui supprime tous les rapports et ne permet d'étudier que la direction et la forme des vaisseaux.

Depuis longtemps, on a essayé d'appliquer la méthode radiologique à l'étude des artères des centres nerveux. Mais les images obtenues sont très difficiles à interpréter en raison même de la richesse de la vascularisation artérielle et de la multiplicité des rameaux dont les branches se superposent. Aussi, certains auteurs, tels que Looten, ont-ils renoncé à utiliser cette méthode.

La radiographie stéréoscopique permet d'obvier à une partie de ces inconvénients. Nous l'avons utilisée pour l'étude des artères du cerveau et du cœur. Mais cette méthode ne saurait satisfaire à toutes les exigences d'une description précise, et c'est ainsi que nous avons été amené, depuis

longtemps, à inaugurer une nouvelle technique dont nous avons le droit de réclamer la priorité, puisque les premiers résultats obtenus ont été publiés en 1911 (A. Mouchet : « Caractères morphologiques des artères du cerveau étudiées par la radiographie », 1911).

TECHNIQUE PERSONNELLE

Suivant notre technique, il convient de radiographier, non plus l'ensemble de l'organe, mais une série de coupes où les détails se font plus nets et dont l'étude devient, de ce fait, plus aisée. Nous injectons le minium ou le vermillon en suspension dans l'essence de térébenthine. Le vermillon fournit des injections plus fines, mais il a le défaut de ne pas adhérer suffisamment aux parois vasculaires.

A ce point de vue, le minium lui est préférable.

Nous poussons par les deux carotides primitives et par les deux vertébrales, *in situ*, et sans ouvrir la boîte cranienne. Les artères vertébrales doivent être saisies au niveau du point où elles se séparent de l'artère sous-clavière. Après lavages préalables à l'eau et à l'essence de térébenthine additionnée ou non d'éther, nous faisons passer la masse au minium ou au vermillon dans ces vaisseaux. Lorsque le réseau vasculaire a été rempli, nous lions les quatre artères et nous plaçons successivement la tête du cadavre injecté, dans plusieurs positions. Cette précaution est très utile, sinon indispensable, et toutes les fois que nous avons négligé de la prendre, les vaisseaux de la portion déclive (pôle occipital) étaient dilatés par la masse injectée, alors que l'extrémité antérieure du cerveau en contenait beaucoup moins.

Nous attendons quelques heures pour permettre au minium ou au vermillon de se déposer sur les parois vasculaires. Le cerveau est alors prélevé et placé dans une solution de formol à 10 %. Quand l'organe est arrivé à un degré de durcissement convenable, nous le débitons en coupes horizontales, frontales et sagittales.

Ces coupes, nous les soumettons à la radiographie, en les numérotant soigneusement, avant leur exposition aux rayons X, par des index de plomb placés au bord de la plaque. Nous obtenons de véritables coupes sériées de l'organe comparables, toutes proportions gardées, aux coupes sériées utilisées en histologie et en embryologie pour l'étude détaillée d'un tissu par la méthode des reconstructions.

Il importe de conserver les coupes de cerveau pour pouvoir les superposer ensuite à l'image fournie par la radiographie. Il ne reste alors

qu'à prendre le diagramme de la tranche considérée et à le comparer à l'épreuve positive pour obtenir, par simple superposition, un repérage exact des rapports.

On peut ainsi lire, en quelque sorte, la radiographie de la coupe, et

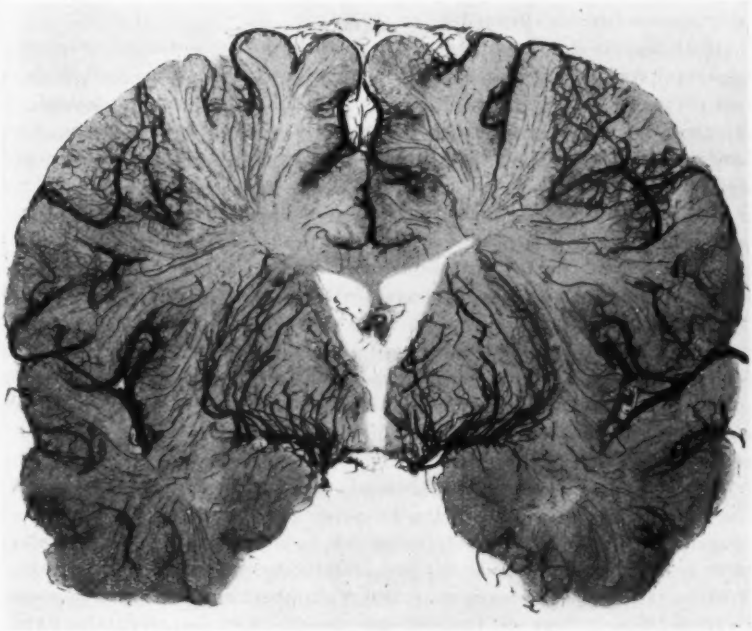

Radiographie d'une tranche frontale de cerveau injecté suivant la technique indiquée dans ce travail.

Tranche limitée par deux coupes passant respectivement à 4 centimètres et à 5 centimètres du pôle frontal. Artères centrales et artères corticales. Topographie et morphologie des artères lenticulo-striées.

l'on sait, d'une manière précise, à quel point correspond telle artère et quel mode de distribution affectent ses branches.

Le seul reproche que l'on puisse faire à cette méthode est de nécessiter une certaine habitude pour suivre, par exemple, sur deux coupes successives, un vaisseau qu'intéresse le plan de section. Mais il est facile, en combinant les séries de coupes frontales, horizontales et sagittales, de

voir les artères sous toutes les incidences et de prendre une idée exacte de leurs caractères morphologiques et de leurs rapports.

En revanche, notre méthode présente des avantages d'un autre ordre. Avec ces clichés radiographiques, nous pouvons obtenir des agrandissements qui se prêtent mieux aux démonstrations.

Certains de ces agrandissements ont déjà été présentés à l'Association des Anatomistes, à Bruxelles, en 1910.

Il ne saurait être question, dans cette note de méthodologie, d'exposer les résultats obtenus grâce à cette technique. Nous nous contenterons de présenter une radiographie des vaisseaux du cerveau, destinée à montrer les avantages de cette méthode pour l'étude de la circulation artérielle des centres nerveux. En quelques mots, seront mis en évidence les faits principaux.

Les artères des différents organes ont des caractères morphologiques des plus variables. Les artères du rein, les artères du cœur, les artères du foie, offrent des arborisations très caractéristiques. Au niveau du cerveau, les deux grands groupes d'artères cérébrales ont une allure entièrement différente.

Les artères corticales fournissent de longs vaisseaux très fins, très déliés, très longs, arrivant jusqu'aux confins des ventricules sans donner de branches latérales, sans s'anastomoser avec les branches voisines, chacune conservant son individualité anatomique.

Les artères centrales, par contre, tout en conservant un caractère rigoureusement terminal, s'arborisent, se ramifient dans les grands noyaux de la base et dans les formations blanches situées entre ces noyaux. Leurs branches remplissent les aires cérébrales correspondant à la couche optique, aux noyaux lenticulaire et caudé, aux capsules interne et externe. Nous pensons qu'il n'y a plus lieu de croire à la vieille légende d'une artère de Charcot dite de l'hémorragie cérébrale. Parmi les artères lenticulo-striées, on en décrit une plus volumineuse, nommée artère de l'hémorragie cérébrale par Charcot. Or, le plus souvent, plusieurs artères lenticulo-striées présentent sensiblement le même diamètre et la même longueur. Vouloir, dans ces conditions, assimiler l'une d'entre elles à l'artère de Charcot, c'est faire œuvre artificielle.

Certaines précisions topographiques ont pu être fournies, en ce qui concerne les territoires artériels. S'il est facile de déterminer les grands territoires artériels corticaux, il est particulièrement ardu de fixer les limites des diverses artères centrales dont le caractère terminal demeure rigoureux chez l'adulte.

Nous ne citerons qu'un exemple. En général, les conclusions de Beevor et Ayer ont été vérifiées à l'aide de notre méthode. Ces auteurs ont montré que la portion antérieure du noyau lenticulaire appartenait au

territoire des artères striées antérieures. Mais nous avons observé que, dans certains cas, une artère accessoire issue de la sylvienne vient concourir à l'irrigation du quart antérieur du noyau caudé.

Sur des cerveaux de vieillards, en provoquant de brusques variations de pression, au moment de l'injection de la masse, il nous est arrivé d'obtenir de véritables hémorragies cérébrales expérimentales, par rupture artérielle, aux lieux d'élection.

Sur des cerveaux d'enfants, l'étude radiologique de la circulation a mis en évidence un fait important. Les artères centrales du cerveau, rigoureusement terminales chez l'adulte, s'anastomosent chez l'enfant.

Les artères centrales, chez le nouveau-né, s'épanouissent au niveau de chacun des ganglions de la base, en un réseau à mailles très développées. Elles ne présentent donc plus un caractère rigoureusement terminal et, grâce à cette disposition, l'obstruction de l'un d'eux serait sans inconvénients, car la suppléance par les vaisseaux voisins s'effectuerait facilement.

Il en est de même pour les artères nourricières issues du réseau cortical, car ces vaisseaux échangent eux aussi des anastomoses.

En résumé, l'étude de la circulation superficielle des centres nerveux peut être réalisée à l'aide des injections ordinairement pratiquées dans les laboratoires d'anatomie. Il convient de signaler à ce propos certains travaux exécutés au Laboratoire d'Anatomie de la Faculté d'Alger (« Travaux du Laboratoire d'Anatomie de la Faculté de Médecine d'Alger ». Imprimerie Moderne, Alger, 1926-1927).

Mais pour aborder avec fruit l'étude des artères intra-cérébrales (artères corticales ou artères centrales), il est préférable de s'adresser à la méthode radiologique. La radiographie des coupes sériées d'un cerveau préalablement injecté à l'aide d'une masse opaque aux rayons X, permettra de suivre tous les vaisseaux dans la profondeur du tissu cérébral, jusqu'en leurs plus fines ramifications. Cette méthode des coupes sériées fournit toutes les précisions désirables non seulement sur les caractères morphologiques, mais encore sur la disposition topographique des artères du cerveau.

LES ASPERGILLOSES EXPÉRIMENTALES DE LA RATE

par

A. NANTA et M. SENDRAIL (de Toulouse).

Les infections mycosiques jouent, dans la pathologie de la rate humaine, un rôle dont la première démonstration a été fournie par la description des splénomégalies blastomycétiques. Mais les faits les plus probants dans ce domaine n'ont pas obtenu le retentissement qu'ils eussent mérité. Dès 1906, en effet, Darling avait étudié, avec la maladie dite splénomégalie du Canal de Panama, une affection splénique, une « histoplasmose », d'abord considérée à tort comme une protozoose, et qui plus tard fut rattachée à l'action d'une levure, un cryptococcus voisin du farciminosus de la lymphangite épizootique. Cette interprétation a été, récemment encore, confirmée par Riley et Watson. Haberfeld, d'autre part (1914-1919), avait isolé une granulomatose ganglionnaire maligne, accompagnée d'une mégalosplénie souvent énorme, et provoquée également par une levure, zymonema histosporocellulare. La connaissance de ces données aurait pu davantage attirer l'attention, semble-t-il, sur les documents apportés de 1914 à 1920 par Gibson, en faveur d'une actinomycose de la rate. On aurait aussi supposé qu'elle prêterait un caractère moins inattendu, aux yeux de quelques mycologues, à l'assimilation, établie en 1926-27 par l'un de nous, avec M. Pinoy, de certaines splénites primitives, non paludéennes, observées en Afrique du Nord, à des localisations viscérales de l'aspergillose.

La question des splénomégalies aspergillaires fut, dès le début, totalement déplacée; tout au moins parut-elle avoir été mal comprise sur bien des points que nous avions précisés dès 1927 (1). Nous ne reviendrons ici qu'occasionnellement sur les notions d'ordre clinique, ou microbiologique, que nous avons développées par ailleurs, et nous nous limiterons

(1) Voir, notamment, la planche en couleurs (p. 702), au sujet des fibres conjonctives en dégénérescence hyaline.

au problème expérimental. Dès le début, il apparut nécessaire de soumettre à l'épreuve des critères expérimentaux une conception appuyée principalement, à l'origine, sur l'étude anatomique de rates prélevées chirurgicalement. Nous avons tenté de combler cette lacune et nous apportons le bilan de recherches poursuivies depuis cinq ans, et qui bénéficièrent de multiples collaborations, françaises et belges.

Disons immédiatement que, parmi les faits expérimentaux, qui depuis lors ont été relatés de divers côtés, la plupart de ceux qui furent interprétés comme négatifs ont été obtenus par des techniques auxquelles nous ne souscrivons pas. D'autre part, on a pu parfois compter, au nombre des échecs, des résultats apparemment contradictoires, mais qu'une analyse plus minutieuse, ainsi que nous l'avons vérifié à maintes reprises, autorise à tenir pour démonstratifs. Il n'est donc pas douteux que s'imposait une revision de la question.

Le problème essentiel était de greffer et d'entretenir l'infection aspergillaire dans la rate en se rapprochant le plus possible des conditions de la pathologie humaine. On était en droit de demander à l'expérimentation des documents sur trois ordres de faits :

a) *Mycologiques* : il s'agissait de fixer la valeur pathogène des diverses souches d'aspergillus, de déterminer la réalité d'une étape septicémique et celle d'une affinité du parasite pour l'habitat splénique;

b) *Symptomatiques* : il convenait de vérifier dans quelle mesure on pouvait reproduire chez l'animal les types cliniques et l'évolution, donnés comme caractéristiques de l'atteinte mycosique de l'homme;

c) *Anatomiques* : il n'importait pas moins de contrôler la véritable signification de certaines lésions : hypertrophie splénique, nodules scléropigmentaires, fibrose, sidérose, etc., dont la dépendance à l'égard du champignon ou de ses diastases restait sujette à litige.

Les premières tentatives effectuées par l'un de nous à Alger, avec M. Pinoy, lui avaient permis de déterminer chez le lapin, par inoculation intrapéritonéale ou intraveineuse de spores d'*Aspergillus Nantæ*, une congestion intense de la rate avec foyers presque nécrotiques, qu'accompagnaient du reste des lésions de néphrite purulente et hémorragique. Il s'agissait, comme on voit, d'altérations d'un caractère aigu ou subaigu, sans analogie avec celles qui avaient été observées chez l'homme. On en pourrait dire tout autant des constatations recueillies par MM. Gosset, I. Bertrand et Magrou qui, par inoculation intrasplénique ou pararénale du même parasite, étaient parvenus à reproduire un syndrome splénomégalique et ascitique d'évolution rapide. De même pour celles de M. Pinoy (1929), lequel injectait *Aspergillus Nantæ* en même temps que des Streptobacilles.

A vrai dire, des formes comparables d'infection aiguë de la rate avaient

été réalisées dès 1894-96 par Lucet, à l'aide d'*Aspergillus Fumigatus* : la splénite hypertrophique, que cet auteur avait obtenue, peut être considérée comme un type authentique de mycose splénique expérimentale. Rénon signala dans des rates de lapin des tubercules scléreux de pareille origine. Il n'est pas inutile d'autre part de rappeler qu'avec la même espèce aspergillaire, Dieulafoy, Chantemesse et Widal provoquèrent une pseudotuberculose du pigeon (sans lésions spléniques apparentes), à l'occasion de laquelle ces auteurs décrivirent des formes altérées de tubercules, déshabitées par le champignon qui leur avait donné naissance. Nous aurons à revenir sur ces faits.

Quoi qu'il en soit, on ne s'étonnera pas que l'expérimentation ébauchée par Lucet ait été estimée « inconclusive » par des mycologues de l'autorité de Thom et Church. Il n'est pas douteux que des tentatives plus étendues et plus précises fussent exigibles pour asseoir la notion de splénomégalie aspergillaire.

C'est à quoi s'employa l'un de nous en 1929, avec la collaboration de Ch. Oberling, à Paris; la technique d'inoculation fut dès lors à peu près réglée. Elle revêtit dans la suite une fidélité suffisante pour que la reproduction des splénites chroniques devînt entre nos mains un fait courant. C'est ainsi qu'à Louvain, dans le laboratoire du professeur Biourge, M. Le Blanc a pu, à notre instigation, recueillir chez le lapin une série de constatations d'un vif intérêt.

Le chien constitue toutefois pour de telles recherches le sujet de choix, tant parce que les réactions cliniques sont chez lui aisées à suivre et facilement comparables aux réactions humaines, que pour la sensibilité particulière de son parenchyme aux processus sidérosiques. C'est l'ensemble de notre expérimentation chez le chien que nous allons exposer ci-dessous.

PROTOCOLES EXPÉRIMENTAUX

Nous rappellerons qu'au cours de nos expériences primitives, les cultures aspergillaires étaient insérées à la pipette, mycelium compris, sous la peau de l'abdomen. Dans d'autres cas, les spores étaient introduites par voie intraveineuse ou intraabdominale. Ces techniques établissaient sans doute avec plus d'évidence la filiation des phénomèmes lors des infections spontanées, et l'antécédence effective d'une étape septicémique. Mais le fait peut être actuellement considéré comme acquis : la démonstration a été dès longtemps réalisée à l'égard de *A. Niger* et

A. Fumigatus, et même pour des champignons peu pathogènes tels que les trichophytons, Bruno Bloch et W. Jadassohn ont retrouvé les organes mycosiques vivants dans la rate, une douzaine de jours après les avoir injectés dans les veines. Toutefois la colonisation des spores sur le parenchyme splénique semble dans ces conditions ne prêter qu'à des succès peu constants et demeurer sous la dépendance de facteurs difficiles à déterminer. Il nous a paru qu'il importait surtout d'obtenir régulièrement, et presque à coup sûr, l'atteinte splénique dont nous désirions étudier les formes anatomo-cliniques. C'est pourquoi nous avons donné la préférence à l'inoculation directe dans la rate.

Après laparotomie sous anesthésie générale (éther ou surtout morphine-somnifène), la rate est extériorisée, une brèche étroite est ouverte au bistouri dans le parenchyme et, une fois le sang étanché, un fragment de culture, monté sur une pince, est introduit en profondeur. Généralement, plusieurs inoculations sont pratiquées simultanément, deux à trois, en des points suffisamment éloignés. L'épiploon est rabattu sur l'organe, celui-ci remis en place dans l'abdomen, les sutures pariétales effectuées avec soin, en vue d'éviter l'éventration et les suppurations de la plaie opératoire.

Dans quelques cas, nous avons saupoudré en outre le péritoine avec les spores du champignon. Chez certains animaux, des inoculations dans le foie, dans la paroi de l'estomac ou des anses grêles ont été réalisées par le même procédé et au cours de la même intervention. Chez d'autres, un extrait aspergillaire a été en outre introduit à la seringue sous pression dans la masse du parenchyme splénique. Le chien XI a reçu cet extrait aspergillaire à l'exclusion de l'injection de tout élément mycélien organisé (1).

Deux précautions sont essentielles. L'une concerne l'âge des cultures (sur Raulin gélatiné, gélose de Sabouraud, etc.), qui doivent être anciennes, encore que vivantes, et dater d'au moins six mois. En outre, il est nécessaire de recourir à l'inoculation d'une culture « totale » : nous entendons par là que doivent être introduits dans la rate, non seulement les spores ou les parties aériennes du parasite, mais encore le mycélium implanté dans la gélose qui lui sert de support. A coup sûr, bien des expérimentateurs n'ont échoué que pour avoir inoculé des

(1) Voici la technique de la préparation de l'extrait aspergillaire : les cultures additionnées d'eau distillée sont broyées dans l'appareil de Borrel, par agitation avec des billes d'acier, centrifugées à grande vitesse et traitées par 10 centimètres cubes d'éther. On répartit ultérieurement en ampoules, après évaporation de l'éther à chaud. L'extrait le plus fréquemment utilisé a été préparé avec les souches suivantes : A. Fumigatus, A. Nantæ, A. Guegueni, A. Conicus.

organes de fructification et point d'organes de végétation, c'est-à-dire des formes ou moins pathogènes ou moins vivaces, ou plus pauvres en moyens de fixation.

Les observations qui suivent, si diverses soient-elles quant à l'évolution de la maladie provoquée, ont toutes été recueillies dans des conditions identiques. Nous avons négligé trois cas où les animaux sont morts au cours des suites opératoires, avec une infection secondaire de la paroi.

CHIEN I. — Mâle, 19 kilos.

Inoculation splénique en deux points au pôle inférieur, le 23 janvier 1931, *A. Niger*. Suites opératoires normales. L'animal s'amaigrit légèrement; poids, 18 kilos.

Le 16 février, hémorragie intestinale et hématémèse abondantes. Le 17, torpeur, dyspnée, vomissements sanglants répétés. Mort spontanée le 19.

Autopsie. — Rate ensevelie sous les adhérences. Toute la moitié inférieure élargie et épaissie tient à la paroi. Après dégagement, on perçoit à ce niveau un noyau, de la dimension d'une grosse noix. La section montre une coque très dure qui circonscrit une cavité à parois lisses, du volume d'une noisette, et d'où s'énuclée un fragment noirâtre. Autour de la coque, plage de tissu d'aspect fibreux, de couleur rouille. De petits nodules chamois, en grains de chènevis, essaiment autour du foyer majeur.

Foie volumineux et congestionné.

Estomac, grêle, côlons : congestion intense des muqueuses, suffusions hémorragiques.

Examen histologique. — Foyer d'inoculation : abcès avec de nombreux polynucléaires. Dans la paroi, cellules géantes, inclusions sidérosiques, filaments en dégénérescence fibrinoïde, infiltration de cellules-souches, cellules conjonctives hyperplasiées, quelques mégacaryocytes. A la périphérie, congestion.

Lésions à distance : hyperplasie des corpuscules de Malpighi. Congestion. Granulomatose pulpaire. Infiltration sidérosique. Micro-abcès disséminés renfermant quelques spores.

La *rétroculture* sur Sabouraud a été positive.

N. B. — Sur un point de la culture introduite, on remarque un amas de formes bactériennes, qui ne se retrouvent nulle part ailleurs dans la rate (infection secondaire de la culture).

CHIEN II. — Mâle, 11 kilos.

14 mars 1931 : globules rouges, 5.950.000. Hémoglobine, 90 %. Valeur globulaire, 0,75.

Hémogramme : lymphocytes, 17; moyens monos, 10; monocyte, 1; granulocytes neutrophiles, 71; éosinophiles, 1 %.

Inoculation splénique au pôle inférieur, *A. Fumigatus*, saupoudrage du péritoine avec les spores. Dimensions de la rate : 13 × 6 centimètres.

Dans les dix jours qui suivent, suppuration au niveau de la plaie chirurgicale pariétale.

11 avril : bon état général; poids, 10,5 kilos. Globules rouges, 3.900.000. Hémoglobine, 65 %. Valeur globulaire, 0,83.

Hémogramme : lymphocytes, 16; moyens monos, 12; monocytes, 3,5; granulocytes neutrophiles, 67; éosinophiles, 0,5; myélocytes neutrophiles, 1 %.

A partir du 6 mai, anorexie et dénutrition progressive.

13 mai : poids, 9,5 kilos. Etat de stupeur. Vomissements répétés, non hémorragiques. Mort spontanée le 15 mai.

Autopsie. — Dimensions de la rate, 11 × 5 centimètres. Surface chagrinée avec des placards lactescents. Pôle inférieur enseveli sous les adhérences. Consistance dure. Aspect congestif.

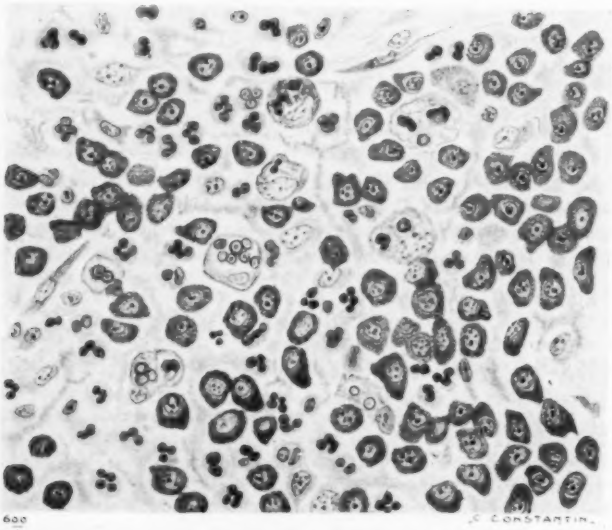

FIG. 1. — *Mycétome suppuré trois semaines après inoculation de spores d'*Aspergillus Nantæ *dans la rate.*
Nombreux macrophages bourrés de spores altérées. Plasmocytes.

Examen histologique. — Foyer d'inoculation : tissu conjonctif jeune, dégénérescence fibrinoïde. Figures de sidérose abondantes, renfermant de nombreuses spores reconnaissables.

Lésions à distance : pulpe scléreuse avec forte infiltration de macrophages sidérosiques.

CHIEN III. — Mâle, 4,5 kilos.

21 avril 1931 : globules rouges, 4.250.000.

Inoculation splénique, en trois points, au pôle inférieur, *A. Niger* (rétroculture provenant du chien I). Dimensions de la rate, 14 × 6 centimètres. Suites opératoires satisfaisantes.

5 mai : poids, 14 kilos. Globules rouges, 2.725.000. Anorexie. Asthénie.

19 mai : poids, 13,5 kilos. Globules rouges, 1.813.000.

22 mai : hématémèse et melæna abondants et qui se prolongent durant deux jours. Dénutrition et lassitude : l'animal reste toujours couché.

3 juin : poids, 12 kilos. *Splénectomie* (pratiquée par le docteur R. Dieulafé). Dimensions de la rate, 17 × 9 centimètres; poids, 110 grammes. Aspect congestif, nodules multiples à auréoles couleur rouille, disséminés sur toute l'étendue de l'organe, mais conglomérés en deux points au tiers inférieur.

11 juin : poids, 13 kilos. Globules rouges, 5.325.000.

9 juillet : poids, 17 kilos. Globules rouges, 5.625.000. L'animal est sacrifié, il ne présente aucune lésion apparente.

Examen histologique. — Sclérose, congestion et sidérose de la rate.

Chien IV. — Mâle, 7,5 kilos.

12 mai 1931 : globules rouges, 4.900.000.

Inoculation splénique, en trois points, au pôle inférieur, *A. Niger* (même souche que pour le chien III). Dimensions de la rate : 14 × 5 centimètres.

22 mai : poids, 6,8 kilos. Globules rouges, 4.950.000.

27 mai : anorexie, asthénie qui ne cesseront dès lors de s'accentuer.

13 juin : poids, 6 kilos. Globules rouges, 4.200.000.

9 juillet : poids, 7 kilos. Globules rouges, 7.550.000. A partir de cette date, les membres continuant à s'émacier, l'abdomen devient volumineux. Vomissements répétés non sanglants.

25 juillet : œdème des membres. Mort le 28.

Autopsie. — Rate de petit volume : dimensions, 13 × 3,5 centimètres; poids, 23 grammes. Placards de périsplénite étendus. Parenchyme résistant à la coupe. En un point, au tiers moyen, éloigné de la région inoculée, poche de la grosseur d'un grain de chènevis à parois dures, presque calcifiées, contenant un liquide clair. Foie : poids, 195 grammes. Fibrose et congestion.

Quantité élevée de liquide citrin dans le péritoine. Aspect dépoli de la séreuse pariétale.

Examen histologique. — Foyer d'inoculation : réaction périsplénique. Macrophages sidérosiques, renfermant encore des spores reconnaissables. Congestion pulpaire très marquée au voisinage.

Lésions à distance : congestion. Dilatation et prolifération considérables des sinus. Cordons riches en grandes cellules et en macrophages sidérosiques. Un foyer scléro-pigmentaire en profondeur.

Chien V. — Femelle, 21 kilos.

28 mai 1931 : globules rouges, 5.300.000. Inoculation splénique au pôle inférieur. *St. (A.) Tunetana.* Dimensions de la rate, 16×7 centimètres.

L'animal s'enfuit le 3 juin. Il est retrouvé à la fourrière le 19. Poids, 20 kilos. Globules rouges, 4.150.000.

9 juillet : poids, 19,5 kilos. Globules rouges, 3.075.000

24 juillet : poids, 18,5 kilos. *Splénectomie* (pratiquée par le docteur R. Dieulafé). Rate gigantesque : dimensions, 27 × 10 centimètres; poids, 295 grammes (v. fig.). Organe très congestionné et très dur. Deux mycétomes blanchâtres, polycycliques sur la coupe, sans auréole rouillée. Deux volumineux hématomes au tiers supérieur et au tiers moyen.

31 juillet : poids, 19,5 kilos. Globules rouges, 5.550.000. L'animal est sacri-

fié. Le foie est volumineux et dur; poids, 1030 grammes. Intégrité apparente des autres organes.

Examen histologique. — Foyer d'inoculation : volumineux mycétome, formé d'une collection purulente, avec réaction leucocytaire et infiltration de polynucléaires. Cellules de type épithélioïde, renfermant de nombreuses spores.

Formations à distance, de moindres proportions, mais de même aspect histologique. On y reconnaît, en marge du micro-abcès central, en pleine zone des cellules épithélioïdes, quelques filaments mycéliens jeunes disséminés. Dans l'intervalle des mycétomes, plages congestives.

Lésions pulpaires : congestion intense. Infiltration par les polynucléaires. Quelques macrophages sidérosiques. Nombreux lymphocytes. Corpuscules de Malpighi en prolifération.

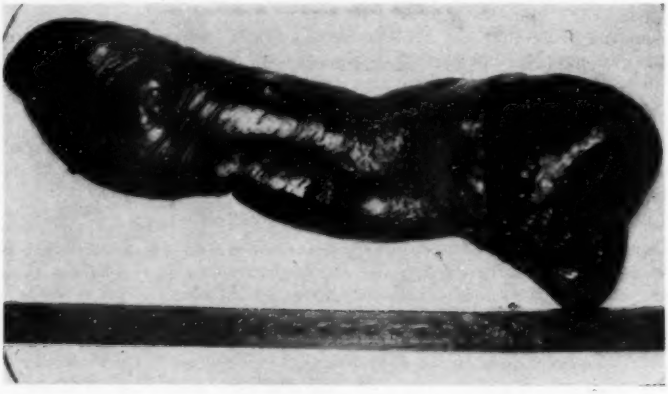

FIG. 2. — *Splénomégalie du chien* (295 gr.) *après inoculation de stérigmatocystis* Tunetana (Langeron).

CHIEN VI. — Mâle, 17 kilos.

9 juin 1931 : globules rouges, 5.350.000. Inoculation splénique au pôle inférieur. *St. (A.) Tunetana.* Dimensions de la rate, 21 × 7,5 centimètres.

23 juin : poids, 16,5 kilos. Globules rouges, 5.955.000.

19 juillet : poids, 16 kilos. Globules rouges, 3.975.000.

Dans le courant d'août, l'animal maigrit beaucoup et présente du melæna à deux reprises. Au cours de septembre et d'octobre, l'état général s'améliore lentement.

29 octobre : poids, 17 kilos. Globules rouges, 7.995.000.

27 novembre : poids, 16 kilos. Globules rouges, 7.200.000. L'animal est sacrifié.

Autopsie. — Rate de proportions amoindries, de couleur pâle, de consistance dure. Petits placards lactescents au tiers inférieur. Dimensions, 18 × 6,5 centimètres. Poids, 48 grammes.

Foie : 525 grammes. Intégrité apparente des autres organes.

Examen histologique. — La pulpe splénique présente des nappes cellulaires extrêmement denses. Sinus peu apparents. Sclérose marquée. Prolifération de cellules à type de grands lymphocytes. Quelques mégacaryocytes. Infiltration sidérosique peu accentuée.

CHIEN VII. — Mâle, 15 kilos.

19 novembre 1931 : globules rouges, 4.950.000. Hémoglobine, 90 %. Valeur globulaire, 0,9.

Inoculation splénique au pôle inférieur, *A. Fumigatus*. Dimensions de la rate, 21,5 × 6 centimètres.

27 novembre : globules rouges, 5.600.000. Hémoglobine, 80 %. Valeur globulaire, 0,7.

Hémogramme : lymphocytes, 17; moyens monos, 6; monocytes, 4; granulocytes neutrophiles, 69; cellules-souches, 4 %.

A partir du début de décembre, entérorragies très abondantes, qui se répètent environ tous les trois à quatre jours.

28 janvier 1932: poids, 18 kilos. Globules rouges, 6.800.000. Hémoglobine, 80 %. Valeur globulaire, 0,58.

Hémogramme : lymphocytes, 22; moyens monos, 3; monocytes, 4; granulocytes neutrophiles, 71 %.

10 février : intradermo-réaction aspergillaire au pavillon de l'oreille; pas d'élévation thermique, réaction érythémateuse locale intense.

3 mars : nouvelle intradermo-réaction, même résultat.

10 mars : poids, 17 kilos. Globules rouges, 5.840.000. Hémoglobine, 90 %. Valeur globulaire, 0,77. Les entérorragies se poursuivent et s'accentuent.

Après une suspension au cours d'avril, elles reprennent, de plus en plus abondantes, à partir du début de mai.

6 juin : poids, 16 kilos. Globules rouges, 4.800.000. Hémoglobine, 70 %. Valeur globulaire, 0,72.

Hémogramme : lymphocytes, 28; moyens monos, 14; monocytes, 6; granulocytes neutrophiles, 49; cellules-souches, 3 %.

L'animal est sacrifié.

Autopsie. — Rate scléreuse, surface bosselée et irrégulière. Adhérences épiploïques au niveau des points d'inoculation. Dimensions, 21 × 8 centimètres. Poids, 98 grammes.

Foie : 575 grammes. Rien aux autres organes.

Examen histologique. — Rate de type hématopoïétique. Prolifération considérable des grands lymphocytes dans les cordons. Nombreux mégacaryocytes. Congestion des sinus.

Nodule scléro-sidérosique typique, avec incrustation ferrugineuse des fibres conjonctives et stase vasculaire à la périphérie.

CHIEN VIII. — Mâle, 14 kilos.

4 décembre 1931 : globules rouges, 5.300.000. Hémoglobine, 90 %. Valeur globulaire, 0,85.

Inoculation splénique au tiers moyen, *A. Nantae* (culture très ancienne, gélose desséchée). Dimensions de la rate, 23 × 7 centimètres.

17 décembre : poids, 15 kilos. Globules rouges, 6.680.000. Hémoglobine, 90 %. Valeur globulaire, 0,67.

Hémogramme : lymphocytes, 14; moyen mono, 1; monocytes, 2; granulocytes neutrophiles, 78 ; cellules-souches, 5 %.

28 janvier 1932 : poids, 16,5 kilos. Globules rouges, 7.600.000. Hémoglobine, 90 %. Valeur globulaire, 0,59.

Hémogramme : lymphocytes, 23; moyens monos, 7; monocytes, 6; granulocytes neutrophiles, 55; acidophiles, 1; cellules-souches, 8 %.

10 février : intradermo-réaction à l'aspergilline : nulle modification, ni locale, ni générale.

19 février : poids, 15 kilos. L'animal est sacrifié.

FIG. 3. — *Sclérose mycosique développée autour d'un foyer splénique trois semaines après inoculation de spores d'*Asp. Nantæ *dans la rate du chien* (Nanta et Oberling).

Le macrophage situé en haut, à gauche, renferme un filament hyalin sidérosique.

Autopsie. — Rate de volume très réduit : dimensions, 16 × 5 centimètres; poids, 41 grammes. Placards de périsplénite. Foie, 580 grammes. Rien aux autres viscères.

Examen histologique. — Rate de type hématopoïétique. Pulpe très dense. Sinus assez fortement congestionnés. Quelques hémorragies dans les corpuscules de Malpighi. Cordons très infiltrés par les polynucléaires. Nombreuses cellules-souches. Sidérose peu accentuée.

CHIEN IX. — Femelle, 11 kilos.

23 décembre 1931 : inoculation de la rate au lobe inférieur et d'une anse grêle, *A. Nantæ* (gélose très desséchée). Dimensions de la rate, 18 × 6 centimètres.

6 janvier 1932 : poids, 10,5 kilos. Globules rouges, 6.080.000; hémoglobine, 90 %. Valeur globulaire, 0,74.

Hémogramme : lymphocytes, 26; moyens monos, 4; granulocytes neutrophiles, 57; basophiles, 4; cellules-souches, 9 %.

28 janvier : poids, 9,5 kilos. Globules rouges, 5.440.000. Hémoglobine, 90 %. Valeur globulaire, 0,83.

10 février : intradermo-réaction à l'aspergilline : pas de modification locale; température rectale : élévation de 1 degré au bout de vingt-quatre heures.

FIG. 4. — *Hémorragie et concrétions sidérosiques autour de l'artère du corpuscule de Malpighi.*

Sidérose d'une fibre conjonctive hématoxylinophile. Les concrétions sont formées aux dépens de spores (cf. fig. 5).

10 mars : poids, 9 kilos. Globules rouges, 5.200.000. Hémoglobine, 100 %. Valeur globulaire, 1.

9 mai : poids, 11 kilos. Globules rouges, 6.000.000. Hémoglobine, 95 %. Valeur globulaire, 0,79.

Hémogramme : lymphocytes, 21; moyens monos, 12; granulocytes neutrophiles, 61; monocytes, 3; cellules-souches, 3 %.

Intradermo-réaction à l'aspergilline : aucune modification, ni locale, ni générale.

L'animal est sacrifié le 11 mai.

Autopsie. — Rate adhérente à la paroi. Dimensions, 16,5 × 5 centimètres. Poids, 59 grammes. Foie, 410 grammes. La trace de l'inoculation sur l'anse grêle n'est pas retrouvée.

Examen histologique. — Rate de type hématopoïétique. Congestion modérée des sinus. Dans les cordons, nombreux grands lymphocytes, nombreux mégacaryocytes. Sidérose diffuse assez marquée.

Chien X. — Femelle, 17 kilos.

5 février 1932 : globules rouges, 5.550.000. Hémoglobine, 90 %. Valeur globulaire, 0,81.

Inoculation dans la rate au pôle supérieur, dans le lobe gauche du foie, dans

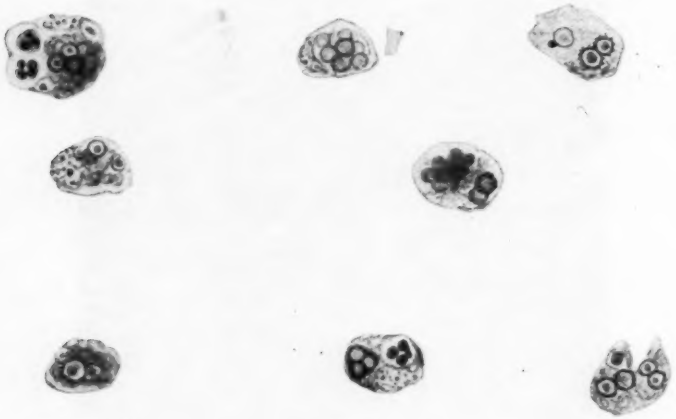

Fig. 5. — *Figures de macrophagie des spores* d'Asp. Nantæ, *trois semaines après inoculation intrasplénique chez le chien* (Oberling et Nanta).

Le macrophage situé en bas du centre renferme une concrétion formée par trois spores.

la paroi de l'estomac, dans celle du grêle de *St. (A.) Tunetana.* En outre, 2 centimètres cubes d'aspergilline sont injectés dans le lobe inférieur de la rate. Dimensions de la rate, 25×7 centimètres.

17 février : poids, 15,5 kilos. Globules rouges, 6.800.000. Hémoglobine, 90 %. Valeur globulaire, 0,66.

Hémogramme : lymphocytes, 17,5; moyens monos, 5; monocytes, 5; granulocytes neutrophiles, 68; éosinophiles, 1,5; cellules-souches, 3 %.

3 mars : poids, 16 kilos. Intradermo-réaction à l'aspergilline : aucune modification, ni locale, ni générale.

10 mars : globules rouges, 3.600.000. Hémoglobine, 90 %. Valeur globulaire, 1,2.

Hémogramme : lymphocytes, 29; moyens monos, 12; monocytes, 4; granulocytes neutrophiles, 49; cellules-souches, 6 %.

15 mars : entérorragies abondantes, prolongées pendant deux jours. Poids, 14 kilos.

17 mars : apparition d'un ictère intense, affectant téguments, conjonctives et muqueuses. Fèces décolorées. Urines brunes. Hay = + Gmelin = + présence d'albumine. Mort le 18 mars.

Autopsie. — Rate d'aspect fibreux. Dimensions, 13 × 5 centimètres. Poids, 55 grammes. Un mycétome au point d'inoculation.

Foie volumineux : poids, 660 grammes. Dégénérescence graisseuse. Voies biliaires extrahépatiques libres.

Tube gastro-intestinal : pas de suffusions hémorragiques. Pas de parasites. Reins petits et scléreux, capsule adhérente.

Examen histologique. — Rate : sclérose très marquée. Sinus exsangues, infiltrés par des macrophages sidérosiques. Cordons formés de nombreuses cellules jeunes.

Foie : hépatite parenchymateuse; dégénérescence granulo-graisseuse par îlots; dissociation trabéculaire.

Chien XI. — Femelle, 15,5 kilos.

17 juin 1932 : globules rouges, 4.850.000. Hémoglobine, 90 %. Valeur globulaire, 0,92.

Injection dans la rate en deux points, et dans le foie, d'extrait aspergillaire. Dimensions de la rate, 20,5 × 9 centimètres.

26 juin : poids, 14,5 kilos. Globules rouges, 3.280.000. Hémoglobine, 60 %. Valeur globulaire, 0,91.

15 juillet : poids, 14,5 kilos. Globules rouges, 4.560.000. Hémoglobine, 70 %. Valeur globulaire : 0,77.

3 août : poids, 14 kilos. Globules rouges, 3.950.000. Hémoglobine, 65 %. Valeur globulaire : 0.82.

Au cours du mois d'août, l'animal se cachectise rapidement. Il meurt spontanément le 23.

Autopsie. — Rate scléreuse. Dimensions, 17 × 5 centimètres. Poids, 77 grammes. Foie : hypertrophie considérable, dégénérescence graisseuse. Poids, 970 grammes.

Examen histologique. — Organes en pleine cytolyse, envahis par les bactéries intestinales. Cependant, on peut observer une sidérose très marquée au niveau de la rate.

DONNÉES MYCOLOGIQUES

Hors une expérience, dont nous ne tiendrons pas compte, pratiquée avec le cryptococcus de Rivolta, toutes nos recherches ont porté sur des champignons filamenteux à gros thalle, sur des aspergillus. Les exemplaires utilisés, tous soigneusement identifiés, proviennent, à l'exception de l'un d'eux qui nous est personnel *(A. Nantæ)*, de la collection du professeur Biourge, de Louvain.

Rappelons d'abord que M. Leblanc avait déjà, selon les suggestions de l'un de nous, vérifié la valeur pathogène de plusieurs souches aspergillaires, dont certaines cependant étaient réputées inoffensives. Presque toutes s'étaient montrées capables de provoquer des lésions congestives et sidérosiques de la rate, avec amaigrissement et déglobulisation. Voici le résumé des résultats obtenus (1) :

Lapin n° 1. — 3050 grammes. Inoculation intrasplénique, *A. Rubescens*. Sacrifié au bout de cinq mois. Poids, 1900 grammes. Rate réduite de la moitié de son volume. Pulpite hémorragique avec sidérose.

Lapin n° 2. — 2530 grammes. Inoculations intrapéritonéales et une intraveineuse de spores d'*A. Novus*. Mort après trois mois et demi. Poids, 2250 grammes. Rate doublée de volume. Sidérose énorme avec congestion. Quelques spores altérées visibles.

Lapin n° 3. — 2200 grammes. Injections intrapéritonéales de culture et une intraveineuse de spores d'*A. Jeanselmei*. Sacrifié au bout de quatre mois. Poids : 1800 grammes avec cachexie marquée. Rate très congestionnée, doublée de volume avec sidérose accusée.

Lapin n° 4. — 1540 grammes. Inoculations intrapéritonéales d'*A. Gracilis*. Mort au bout de trois semaines. Poids, 1100 grammes. Pulpite dense de la rate avec sidérose.

Lapin n° 5. — 2430 grammes. Inoculation intrasplénique d'une culture âgée et intrapéritonéale de spores de *P. (A.) Hypohianthinum*. Sacrifié au bout de trois mois. Poids, 2125 grammes. Rate hémorragique avec petits abcès sans spores apparentes. Sidérose accusée.

Lapin n° 6. — 2200 grammes. Inoculation intrasplénique, intraveineuse et intrapéritonéale d'*A. Fumigatus*. Mort le vingt-cinquième jour. Rate augmentée de volume avec quelques micro-abcès centrés par un article mycélien, entouré de filaments radiés. Sidérose légère. Rétro-culture positive.

Lapin n° 7. — 1470 grammes. Inoculation intrasplénique de culture âgée et intrapéritonéale de spores d'*A. Sulfureus (Auricoma de Guegen)*. Mort le dix-huitième jour. Poids, 1100 grammes. Abcès intrasplénique renfermant la culture inoculée. Mycélium disséminé dans tout le parenchyme et le péritoine. Sidérose légère.

Lapin n° 8. — 2230 grammes. Inoculation intrasplénique de culture âgée et injections intrapéritonéales d'*A. Conicus*. Sacrifié au bout de trois mois. Poids, 2350 grammes. Rate grosse, présentant un abcès au pôle inférieur, avec grains de mycétome. Sidérose. Rétroculture avec pus de l'abcès, a donné Penicillium du groupe glaucum.

(1) Leblanc (L.) : *Ann. de la Soc. sc. de Bruxelles*, 1930, t. L, p. 275.

Dans une seconde série inédite de M. Leblanc, nous trouvons, à côté de trois résultats rapides, obtenus avec *A. Rubescens*, *A. Novus*, *A. Gracilis*, trois expériences qui attestent la longue évolution de certaines splénites :

LAPIN N° 9. — 1800 grammes. Inoculation intrasplénique d'*A. Conicus*. Sacrifié au bout de six mois. Poids, 2250 grammes. Rate congestive.

LAPIN N° 10. — 2 kilos. Inoculation intrasplénique d'*A. Hypohiantinum*. Sacrifié au bout de six mois. Poids, 2080 grammes. Rate congestive. Adénopathie trachéo-bronchique.

LAPIN N° 11. — 2300 grammes. Inoculation intrasplénique d'*A. Fumigatus*. Chute progressive du taux globulaire de 5.800.000 à 4.000.000. Sacrifié au bout de cinq mois et demi. Poids, 1900 grammes. Rate congestive. Péricardite.

LAPIN N° 12. — 1900 grammes. Inoculation intrasplénique d'*A. Novus*. Chute du taux globulaire de 5.500.000 à 3.480.000. Sacrifié au bout de deux mois et demi. Poids, 1250 grammes. Mycétome splénique. Rétroculture positive.

LAPIN N° 13. — 1500 grammes. Inoculation intrasplénique d'*A. Gracilis*. Mort au bout de un mois et demi. Poids, 1450 grammes. Rate atrophique et sclérosée.

LAPIN N° 14. — 1900 grammes. Inoculation intrasplénique d'*A. Rubescens*. Chute du taux globulaire de 5.300.000 à 3.000.000. Sacrifié au bout de quatre mois. Poids, 1550 grammes.

Nous tenons également à rappeler des expériences antérieurement poursuivies chez des chiens par l'un de nous, soit seul, soit avec M. Oberling (1) :

CHIEN N° 1. — Inoculé avec *A. Nantæ*. Sacrifié au trente-cinquième jour. Petites lésions sidérosiques de la rate. Rétroculture positive.

CHIEN N° 2. — *A. Nantæ*. Gros mycétome de la rate au trente-cinquième jour, avec grains. Rétroculture positive.

CHIEN N° 3. — *A. Nantæ*. Mort à la troisième semaine, avec cachexie et sidérose splénique intense.

CHIEN N° 4. — *A. Nantæ*. Sacrifié au bout de deux mois. Cachexie et sidérose splénique. Rétroculture positive.

CHIEN N° 5. — *A. Niger*. Sacrifié au bout de deux mois et demi. Cachexie marquée. Gros mycétome de la rate avec sidérose.

(1) NANTA (A.) : *Revue belge des Sc. méd.*, t. III, n° 6, juin 1931 (Livre jubilaire du professeur A. Lemaire).

Dans les essais actuels, nous avons voulu limiter notre enquête à un petit nombre d'espèces : *A. Fumigatus, A. Niger, St. (A.) Tunetana, A. Nantæ.*

Nos documents n'atteignent pas encore un nombre suffisant pour nous permettre d'établir le degré de virulence propre à chaque espèce. Cependant on peut assurer, avec M. Leblanc, qu'un reclassement des aspergillus pathogènes s'impose.

C'est ainsi que *A. Fumigatus,* lequel est à l'origine de toute l'expérimentation mycologique et avait été en particulier utilisé par Lucet, Rénon, etc., ne s'est nullement montré plus agressif que bien d'autres espèces. Les deux souches qui nous ont paru, dans notre courte série, déterminer les phénomènes les plus promptement évolutifs, sont un *A. Niger* et *St. (A.) Tunetana* (Langeron).

Cependant, comme la même souche, par exemple *A. Nantæ* qui, entre les mains de MM. Oberling et Nanta, Rousset et Croizat, avait tué l'animal en trois semaines, ne provoque parfois chez d'autres sujets que des accidents plus tardifs et plus atténués, on ne saurait tirer de conclusion décisive sur l'évaluation du pouvoir pathogène. C'est du reste en partie pour cette raison qu'il est difficile de retenir les faits produits par les auteurs qui ont expérimenté sur des séries limitées à deux ou trois animaux.

Des rétrocultures ont été, à diverses reprises, effectuées avec succès. En général, elles n'ont fourni de résultats positifs qu'au cours des deux premiers mois à dater de l'inoculation. Avec un *A. Niger,* nous avons pu pratiquer même plusieurs passages en série. Il semble du reste que la virulence ait légèrement fléchi d'un passage à l'autre.

DONNÉES SYMPTOMATIQUES

Les caractères apparents de l'infection expérimentale sont assez comparables chez beaucoup de sujets, quelle que soit la souche inoculée. Après une incubation de vingt à quarante jours, l'animal présente le plus souvent une dénutrition rapide avec déglobulisation. Il meurt en pleine cachexie, au bout d'un temps variable, mais presque toujours supérieur à un mois. A plusieurs reprises, nous n'avons pas laissé l'évolution spontanée se poursuivre, et avons sacrifié le chien prématurément, afin de surprendre les lésions aux différents stades.

Deux signes peuvent être tenus pour quasi-constants dans l'aspergillose splénique : la cachexie et les modifications sanguines.

La *cachexie* se traduit par une déperdition pondérale, qui peut

atteindre en quelques semaines le cinquième du poids initial, de l'asthénie, de l'anorexie, des troubles trophiques. Il est bon de rappeler que la notion de « cachexie splénique » était familière aux vieux auteurs : les phénomènes hémolytiques, la stase et la phlébite spléno-portales en donnent une explication à peu près satisfaisante. Cependant, son intensité a contrasté, dans plusieurs de nos cas, avec l'extension modérée des lésions viscérales. Aussi avons-nous présumé qu'elle supposait plutôt l'intervention d'une toxémie aspergillaire. De fait, dans le cas XI, la simple injection intrasplénique d'un extrait filtré du champignon, à l'exclusion de tout élément organisé, a réalisé un syndrome de dénutrition, peu dissemblable de celui que décrivent les précédentes observations. Du reste, les vétérinaires connaissent les formes hypotrophiques de certaines trichophyties animales, et Kogoj, Saeves, etc., ont reproduit expérimentalement de tels phénomènes avec *Achorion Quinckeanum* : la mort peut survenir, alors même qu'il ne reste plus trace de lésions mycosiques.

Les *modifications sanguines* ne font presque jamais défaut. Il s'agit souvent de formes anémiques. La déglobulisation peut être accentuée. Elle atteignait en moyenne 30 % chez les lapins de M. Leblanc. Dans un de nos cas, elle a dépassé 57 %. Cependant les types polyglobuliques ne sauraient être considérés comme exceptionnels. Parfois, la multiplication des hématies accompagne la majeure part de l'évolution (cas IV et VIII); parfois, elle apparaît sous forme de poussées, qui précèdent (cas X) ou suivent (cas VI) la phase anémique. Rappelons à cet égard qu'il a été donné à l'un de nous d'observer chez l'homme un cas de splénomégalie sidérosique avec polycythémie; de même à MM. P.-E. Weil, Grégoire, Chevallier et Flandrin; de même à MM. Coyon, Clog et Mlle Brun; ainsi qu'à MM. M. Labbé, Boulin, Petresco et Justin-Besançon (1).

L'hémoglobine est diminuée, la valeur globulaire inférieure à l'unité. L'anisocytose, la poïkilocytose sont d'observation courante. Quant aux éléments de la série blanche, on note, comme dans la mycose humaine, une certaine leucopénie. Mais la proportion des divers types cellulaires s'éloigne peu de la normale. Tout au plus trouverait-on à signaler dans quelques cas une mononucléose relative (VII et X), la multiplication des monocytes et la présence de quelques cellules de transition. Modifications discrètes au surplus et qui altèrent peu le profil des hémogrammes.

En symétrie avec les données de la clinique humaine, on est amené

(1) Pr. Weil, Grégoire, Chevallier et Flandrin : *Presse méd.*, 16 juillet 1927 ; Coyon, Clog et C. Brun : *Bull. Soc. méd. des Hôp. Paris*, 21 octobre 1927 ; M. Labbé, Boulin, Justin-Besançon et Petresco : *Bull. Soc. méd. des Hôp.* Paris, 24 avril 1931.

à placer dans le tableau symptomatique les *modifications de volume hépatospléniques*, bien que chez l'animal celles-ci soient difficiles à reconnaître sur le vivant et qu'il s'agisse surtout de constatations d'autopsie. La rate atteint parfois des proportions considérables, telle celle de notre cas V, dont la longueur était passée de 16 à 27 centimètres, et dont le poids (après expression du sang) atteignait 295 grammes.

Mais le fait inverse semble au moins aussi fréquent. Nos mesures, au moment de l'inoculation et après la mort, ont mis en évidence à plusieurs reprises une forte réduction du volume splénique : cas VIII, où la longueur de l'organe passe de 23 centimètres à 16 centimètres; cas X, où la diminution fut de 12 centimètres ; le poids terminal étant évalué respectivement à 41 et 55 grammes. Chez le chien IV, il ne dépassait pas 23 grammes. Hennigs, Elefthériou ont pareillement observé chez l'homme des formes avec atrophie splénique (1).

L'hépatomégalie était manifeste dans deux cas au moins : V (1030 grammes) et XI (970 grammes). En revanche, le cas IV comportait une véritable cirrhose atrophique (195 grammes).

Nous avons remarqué qu'aux formes polycythémiques appartiennent toujours de petites rates, alors que les mégalo-splénies sont surtout l'apanage des formes anémiques. Sur cette double série de constatations pourrait être édifiée la description de deux syndromes distincts, qui trouveraient leurs équivalents en clinique humaine.

Il est, d'autre part, un symptôme commun aux deux formes, mais surtout décelé dans les types anémiques, et qui, pour n'être pas constant, revêt cependant une importance essentielle : ce sont les *hémorragies digestives*. Nous l'avons observé chez cinq de nos animaux (I, III, VI, VII, X). Pour deux d'entre eux (I et III), au melœna s'associaient d'abondantes hématémèses. Il s'agissait le plus souvent d'épisodes hémorragiques terminaux, au cours de la phase ultime. Mais notre cas VII se présente comme une forme électivement entérorragique, puisque les émissions de sang se sont régulièrement poursuivies tous les deux ou trois jours pendant sept mois, de décembre à juin. Il est superflu d'insister sur l'analogie que ce symptôme établit entre la splénite humaine et la splénite expérimentale (voir en particulier les observations 5 et 16 de la thèse de Goinard).

A cet égard, deux phénomènes cliniques méritent encore notre attention. Non pour leur fréquence, puisque chacun d'eux n'a été constaté qu'une seule fois, mais pour la valeur qui, en pathologie générale, s'attache à leur apparition. Ce sont l'ascite et l'ictère.

(1) Hennigs : *Virchow's Archiv.*, 255 Bd. ; Eleftheriou : *Ann. d'Anat. path.*, t. IX, n° 1, janvier 1932.

L'*ascite*, à vrai dire, pourrait être considérée comme un fait anatomique banal, la découverte de quelques cuillerées de sérosité citrine dans les replis péritonéaux étant habituelle à l'autopsie des animaux inoculés. Mais, dans un cas (IV), la quantité de liquide fut suffisante pour distendre ostensiblement l'abdomen sur le vivant. La rate était nettement atrophiée, le foie pareillement. Les membres s'œdématièrent dans les derniers jours. Cependant, tout signe d'hypertension portale proprement dite faisait défaut. En revanche, les placards étendus de périsplénite, les nombreuses adhérences épiploïques, l'aspect dépoli du péritoine pariétal suggéraient la notion d'un épanchement de caractère plus inflammatoire que mécanique. Il en est souvent ainsi dans la maladie humaine: rappelons l'observation 2 de la thèse de Goinard, pour laquelle avait été posé le diagnostic de péritonite tuberculeuse.

L'*ictère* terminal de notre cas X avait été précédé d'un épisode entérorragique. Il se présentait comme un ictère franc avec coloration intense des conjonctives et des muqueuses, décoloration des fèces, bilirubinurie, cholalurie massives. Les voies biliaires extrahépatiques étaient libres. L'atteinte parenchymateuse du foie ne faisait aucun doute à l'examen histologique. Il est à noter que les inoculations aspergillaires avaient dans ce cas porté aussi bien sur le foie et le tractus digestif que sur la rate. Les rares jaunisses observées chez l'homme (voir les observations 12 et 18 de la thèse de Goinard) se rattachent plutôt au type hémolytique. Mais une constatation expérimentale aussi démonstrative que la nôtre doit précisément inviter à rechercher l'étiologie mycosique à l'occasion des hépatites ictérigènes avec syndrome de rétention à la fois salée et pigmentaire (1). Le cas de l'animal soumis aux seules injections d'extrait aspergillaire, sans spores ni éléments mycéliens, paraît établir que les toxines jouent un rôle important dans le déterminisme des lésions hépatiques.

Du reste, on est amené à présumer que bon nombre des symptômes considérés ci-dessus relèvent plus encore de la toxémie aspergillaire que de la présence même du parasite. Ainsi avons-nous cherché à faire la preuve directe de cette toxémie, en étudiant, chez les chiens inoculés, la *sensibilité cutanée aux extraits mycosiques*. Les intradermo-réactions à l'aspergilline au niveau des téguments du pavillon auriculaire ne nous ont permis d'obtenir une réaction locale caractéristique que dans un seul cas (VII). Une réaction générale avec poussée fébrile ne fut nette que chez un autre animal (IX). Ces faits sont trop peu nombreux pour auto-

(1) L'observation récente de Hortolomei, Balan et Burghele (*Ann. d'Anat. path.*, t. IX, n° 2, février 1932, p. 145), vient d'apporter un document qui confirmerait cette hypothèse.

riser à des conclusions, et une expérimentation plus étendue s'impose. Il est possible, du reste, que la sensibilisation cutanée soit ici, comme il arrive, un témoin infidèle de l'imprégnation toxique.

L'*évolution* générale eut un caractère subaigu dans la minorité des cas (I, par exemple). Presque toujours, les délais furent supérieurs à trois ou quatre mois. Le délai maximum, sept mois, fut atteint par le chien VII. Il semble même qu'à deux reprises nous ayons assisté à un processus de réparation spontanée. Chez le chien VI, par exemple, à une phase cachectique et entérorragique succéda, après le troisième mois, une amélioration progressive ; la rate présentait une sclérose intense. Une évolution analogue se remarque dans l'histoire du chien IX. En tous cas, la chronicité si fréquente de l'infection provoquée ajoute un trait à sa ressemblance avec l'infection humaine.

Cette assimilation pouvait-elle être poursuivie jusque sur le plan thérapeutique ? Il était intéressant de vérifier si, comme pour les splénomégalies algériennes, l'extirpation de la rate suffit à suspendre l'évolution de l'anémie splénique. Cette intervention devait en outre nous fournir une contre-épreuve expérimentale.

Nous avons donc pratiqué la *splénectomie* chez deux de nos animaux. L'un d'eux, inoculé le 21 avril (cas III, *A. Niger*), présenta une déperdition pondérale de 2 kil. 1/2 (sur 14,5), une chute globulaire au taux de 1.800.000, un syndrome entérorragique intense. L'ablation de la rate effectuée le 3 juin arrêta immédiatement les émissions sanguines. Le 9 juillet, le poids atteignait 17 kilos et le taux globulaire 5.625.000. La rate extirpée présentait un volumineux mycétome (1).

Dans le cas V *(St. Tunetana)*, l'inoculation datait du 28 mai. La seconde intervention eut lieu le 24 juillet, alors que le poids était passé de 21 kilos à 18 kil. 500, le taux globulaire de 5.300.000 à 3.075.000. La rate enlevée était de proportions gigantesques. C'est celle que montre notre figure 2. Moins de huit jours après la splénectomie, le poids égalait 19 kil. 500, l'hématimètre indiquait un taux globulaire de 5.500.000.

On ne saurait préciser à quel facteur doivent être attribués les résultats si patents et si rapides de l'ablation splénique : suppression du foyer initial de toxi-infection ou arrêt du processus secondaire d'hémolyse et de macrophagie ? Nous retiendrons seulement le fait qu'un complexe symptomatique défini peut être déterminé par l'inoculation intrasplénique d'agents découverts dans la rate de malades porteurs d'un tableau clinique analogue, et que, tant chez l'homme que chez l'animal, tous les

(1) Cette observation a été présentée par l'un de nous à la Société de Biologie, dans la séance du 4 juillet 1931 (SENDRAIL : *C. R. de la Soc. de Biol.*, t. CVIII, p. 1048). L'amélioration au cours des semaines suivantes fut plus manifeste encore que ne l'indiquait notre note.

phénomènes morbides disparaissent par l'ablation de l'organe parasité. Les conclusions relatives à la valeur pathogène de ces agents sont faciles à extraire de telles données.

En résumé, et pour réduire les notions précédentes aux traits essentiels, l'aspergillose expérimentale se caractérise suivant les cas, soit par un syndrome d'anémie splénomégalique, soit par un syndrome de polycythémie microsplénique, les deux tableaux comportant un état de cachexie chronique ou subaiguë. Eventuellement, on peut observer des formes entérorragiques, des formes ascitiques, des formes ictériques. La plupart de ces phénomènes sont curables par l'ablation de la rate, autant qu'on puisse en juger d'après nos deux observations de splénectomie.

Cette diversité d'allures de la maladie provoquée doit être rapprochée de celle que l'on constate en pathologie humaine. C'est là une analogie de plus, et l'on ne saurait s'empêcher de souligner qu'il n'arrive pas toujours de reproduire expérimentalement aussi complètement, jusque dans ses variations, la physionomie anatomo-clinique d'une infection parasitaire aussi polymorphe.

DONNÉES ANATOMIQUES

Les indications symptomatiques nous ont déjà laissé prévoir que la rate se présenterait macroscopiquement sous deux aspects : ou bien son volume est augmenté, l'organe apparaît turgescent, diffluent, congestionné ; ou bien ses dimensions sont réduites, et la sclérose le rétracte sous la forme d'une lame étroite et mince.

Dans les deux cas, la périsplénite est constante. Des adhérences épiploïques se limitent quelquefois aux points d'inoculation, mais le plus fréquemment ensevelissent la totalité de l'organe, qui doit être décortiqué de son enveloppe.

La surface du viscère est chagrinée, irrégulière, parfois bosselée, comme dans le cas V, par de volumineux infarctus noirâtres. Des placards lardacés, plus ou moins étendus, s'étalent de place en place.

La coupe ne met en évidence dans quelques cas, que la fibrose et la congestion. Chez d'autres sujets apparaissent des nodules, gros comme des têtes d'épingle, durs, blanchâtres ou jaune chamois, auréolés par un liseré couleur de rouille, disséminés dans tout l'organe, même au niveau du pôle opposé au point d'inoculation, ou conglomérés en masses irrégulières et polylobées.

Enfin, il est possible de constater de véritables mycétomes, qui attei-

gnent éventuellement les dimensions d'une amande, et que centre parfois un micro-abcès. Ainsi, dans le cas I, une coque très dure circonscrivait une cavité à parois lisses ; elle était entourée elle-même par une zone de tissu densifié et des nodules, en grains de chènevis, se disposaient autour du foyer principal. Dans le cas IV, la poche contenait un liquide clair et présentait des parois presque calcifiées. Les cas III, V, X, comportaient aussi des mycétomes généralement multiples.

Quant aux autres organes, ils sont souvent le siège de phénomènes congestifs. Au niveau des poumons, des infarctus ont été observés à plusieurs reprises. Le foie offre un aspect de stase et de turgescence vasculaires. Dans le cas V, il était atteint d'une véritable cirrhose hypertrophique. Chez le chien X, la coupe présentait l'apparence d'une dégénérescence graisseuse, analogue à celle que l'on constatait d'autre part sur l'animal inoculé seulement à l'extrait aspergillaire. La muqueuse de l'estomac et du grêle est parfois marbrée de suffusions hémorragiques (voir en particulier le cas I).

Au point de vue *histologique*, nous distinguerons des lésions pulpaires et des lésions nodulaires.

Au premier groupe appartiennent des altérations, que nous avait déjà appris à connaître l'étude des rates mycosiques prélevées chirurgicalement chez l'homme.

C'est d'abord la *granulomatose*. Celle-ci va parfois jusqu'à une ébauche de transformation myéloïde. Elle constitue un type trop banal dans les rates infectées, pour revêtir un caractère spécifique.

En second lieu, la *fibrose*, fibrose qui porte aussi bien sur l'adventice des vaisseaux que sur les travées des sinus. Elle est constante, mais son intensité varie suivant les cas (voir surtout les chiens II, VI, X). On sait que chez l'homme, modérée à l'ordinaire, elle peut éventuellement devenir assez accentuée pour rappeler le type commun dans le syndrome de Banti (obs. de Sabrazès, Muratet et Bonnin [1]). Le fait remarquable est ici la désertion des lésions par le germe originel. Celle-ci n'est sans doute pas la règle absolue, puisqu'antérieurement, avec A. Versicolor, l'un de nous a vu toutes les formes de passage entre les filaments gélifiés du conjonctif et des filaments à double contour incontestablement mycéliens. Ces images n'ont pas été retrouvées dans la série actuelle. Faut-il s'en étonner ? Les « *scléroses déshabitées* » constituent, ne l'oublions pas, un fait courant de la pathologie tuberculeuse ou syphilitique. Ce point est précisément l'un de ceux pour lesquels l'interprétation proposée par

(1) Sabrazès, Muratet et Bonnin : *Congrès fr. de Méd.* Paris, septembre 1927.

nous semble avoir été mal comprise. En effet, en réponse aux auteurs qui prétendaient rencontrer du champignon à tout coup et très abondamment dans les lésions humaines, il avait été précisé que celles-ci ne devaient renfermer que quelques débris mycéliens et que même souvent elles apparaissaient comme complètement déshabitées (1).

C'est évidemment la *sidérose* qui a surtout retenu notre attention, ne serait-ce qu'en raison des propriétés éminemment sidérophiles attribuées par Askanazy aux Aspergillus et aux Actinomyces. Cette sidérose se présente sous des aspects très divers, que nous avions déjà signalés avec M. Oberling. Il peut s'agir d'une imbibition diffuse du protoplasme des macrophages sans précipitation de grains pigmentaires, et c'est seulement la réaction au bleu de Prusse qui révèle l'étendue de l'imprégnation. Sur d'autres points des préparations apparaissent des dépôts de pigment ocre à granulations fines, libres ou intracellulaires, de préférence disposées à la périphérie du protoplasma auquel adhèrent des filaments réfringents et de petites masses irrégulières.

Mais la forme la plus intéressante et la plus nouvelle est donnée par de gros blocs ferrugineux, que jusqu'à nous Schminke était seul à avoir observés, ou même par des concrétions singulières à couches concentriques, lesquelles semblent se développer autour de spores, altérées ou vivantes, ou de courts articles mycéliens. Il n'est donc pas douteux, contrairement à l'opinion d'Abrikossoff, que les spores et le mycélium soient susceptibles de s'imprégner de fer. On peut même considérer que l'avidité élective, dont témoignent ces éléments, a pour effet d'enrichir en fer les macrophages qui les véhiculent. Si les formes parasitaires semblent au premier abord difficiles à mettre en évidence, il faut accuser surtout la sidérose sous laquelle elles se dissimulent.

Les premières descriptions du nodule scléro-pigmentaire remontent à Gandy (1905), à Gibson et à Gamma (1922), dont les suggestions étaient d'ailleurs restées méconnues, jusqu'au jour où l'un de nous s'efforça d'établir la véritable signification de cet élément anatomique. Dès le début de nos tentatives expérimentales, nous eûmes le souci de reproduire une formation que l'on avait été amené à considérer comme propre à l'infection mycosique. Nous n'y sommes parvenus que dernièrement, dans notre cas VII *(A. Fumigatus)*.

Le nodule comporte, nous le rappelons, trois zones concentriques : la zone périphérique est caractérisée par la stase vasculaire et des suffusions hémorragiques ; la zone intermédiaire est occupée par du tissu scléreux,

(1) NANTA : *Bull. et Mém. Soc. Méd. des Hóp. de Paris*, séance du 21 octobre 1927, n° 29. — *Strasbourg médical*, 5 mai 1928.

des formations giganto-cellulaires et des macrophages sidérosiques ; la zone centrale enfin, où s'accumulent de longs trousseaux basophiles et hyalins, peut renfermer divers organes mycosiques. C'est ce nodule dont la reproduction expérimentale est actuellement acquise.

On peut considérer qu'à l'origine des lésions nodulaires intervient un double processus d'hémolyse et d'acidification. Dans quelle mesure les principes libérés par les diastases aspergillaires provoquent-ils l'acidification locale et fournissent-ils des effets comparables à ceux que Fasiani obtient en partant de substances chimiquement définies ? Il semble malaisé de l'indiquer à l'heure actuelle. Toujours est-il que cet auteur est arrivé avec Oselladore (1), en injectant du chlorure de calcium à 30 % ou en coagulant les tissus spléniques par l'étincelage électrique, à déclancher la formation de foyers de sidérose avec incrustations, en tous points comparables aux nodules de Gandy-Gamma. Bien entendu, les agents pathogènes ainsi artificiellement utilisés ne répondent aucunement à des facteurs dont on pourrait découvrir l'ingérence dans le passé des sujets, porteurs de sidéroses spléniques. Mais cette expérimentation a tout au moins le mérite de nous procurer quelques données sur un mécanisme applicable à l'histogénèse de ces éléments singuliers.

D'autre part, Jaeger est parvenu à des résultats analogues, en provoquant des phénomènes de stase. Remarquons cependant que rien ne démontre que la stase ne soit capable de déterminer une infection secondaire : des exemples, comme celui des cholécystites expérimentales, sont là pour attester le contraire. Au surplus, on doit rappeler que, chez l'homme, la stase ne suffit pas pour qu'apparaissent des nodules sidérocalcaires. C'est ainsi que l'un de nous, dans une observation suivie avec M. Constantini, a pu mesurer une rétention de 1700 grammes dans une rate de 4 kilos, au niveau de laquelle l'examen ne révélait pas la présence de plus de 3 à 4 nodules visibles à l'œil nu.

Un dernier problème se pose, celui de la signification de ces divers éléments anatomiques par rapport à l'infection aspergillaire. A cet égard, deux ordres de lésions peuvent être distingués.

Les unes sont l'expression directe de la présence du champignon, dont on retrouve des fragments reconnaissables, spores, débris filamenteux, au voisinage immédiat des formations pathologiques. L'ensemble de celles-ci constitue donc un véritable *mycétome*.

D'autre part, il existe des lésions, scléroses, sidéroses, privées de tout élément mycélien, et dont la dépendance à l'égard de l'infection mycosique est néanmoins incontestable. A ces mycoses larvées, qui s'appa-

(1) Fasiani et Oselladore : *Virchow's Archiv.*, 284 Bd., 1932.

rentent par quelques côtés aux paramycétomes d'Archibald et Chalmers, convient l'appellation de *mycétides*, que l'un de nous proposait dès 1928. On peut les rapprocher de cette trichophytose abortive, que les Allemands étudient sous le nom de maladie de Sütter.

Le rôle des facteurs toxiques paraît vraisemblable dans la détermination de ces mycétides. On sait, par la pratique de certains procédés industriels, que les diastases développent leur action maxima lorsque le champignon, dont elles émanent, a été tué. C'est le phénomène que Meyerhoff décrivait comme la « respiration du champignon mort ». L'exemple de notre chien XI est là pour établir que la présence de l'agent infectant n'est nullement nécessaire à la production de certaines altérations (cachexie, anémie, cirrhose hépatosplénique, etc. (1).

*
**

De cette longue enquête expérimentale se dégagent un certain nombre de faits : la démonstration du caractère pathogène de plusieurs espèces aspergillaires jusqu'ici réputées inoffensives ; la reproduction chez l'animal des types cliniques essentiels, anémies spléniques, formes hémorragique, ascitique, ictérique, etc., observés en pathologie humaine ; la reproduction de quelques altérations anatomiques, figures de sidérose, lésions nodulaires, dont la genèse restait en discussion.

Nous ne nous dissimulons pas toutefois que l'intérêt principal de ces recherches est d'en appeler de nouvelles. Les données acquises multiplient les interrogations. Nous ne prétendons conclure pour le moment qu'à la possibilité de réaliser une maladie expérimentale comparable, par ses symptômes comme par ses lésions, à l'aspergillose de la rate humaine.

---

(1) Dans des recherches poursuivies par l'un de nous sur le cobaye, au laboratoire du professeur Abelous, il a été vérifié que les extraits mycosiques (aspergilline, actinomycétine, levurine) exercent tous des effets nocifs étendus. Chez beaucoup d'animaux, la mort se produit au bout de quelques jours ou de deux à trois semaines, après une période de cachexie accélérée.

EXPLICATION DES PLANCHES

PLANCHE I. — Tirée du mémoire « Une mycose splénique » (ces *Annales*, 1927, p. 586). — Fig. 1 : *Nodule de Gandy-Gamna en couleurs*, vu au faible grossissement. — Fig. 2 : *Nodules de Gandy-Gamna*, grandeur naturelle. — Fig. 3 : détail de la figure 1, au fort grossissement : *concrétion calcaire (fructification déshabitée)*, et *figures d'inclusion dans les cellules à corps étrangers. Rate humaine.*

Nous ajoutons ici que la figure 1 originale *en noir*, parue dans *l'Algérie Médicale*, 1927, portait comme légende : « Au centre, *fibres conjonctives en dégénérescence basophile, acidophile et hyaline, avec amas mycéliens.* »

Dans la figure 3, nous avons reproduit des concrétions sidéro-calcaires de même type autour de macrophages englobant des spores d'*Asp. nantæ* (cf. *Annales Anat. path.*, juin 1930, fig. 8). L'interprétation de la planche I, fig. 3, peut donc être modifiée dans ce sens.

PLANCHE II. — *Rate de chien, six mois après inoculation intra-splénique d'*Asp. fumigatus. *Suffusions sanguines récentes. Sclérose-sidérose et fragmentation des fibres conjonctives et réticulaires. Macrophagie.* Coloration au bleu de toluidine-éosine-orange.

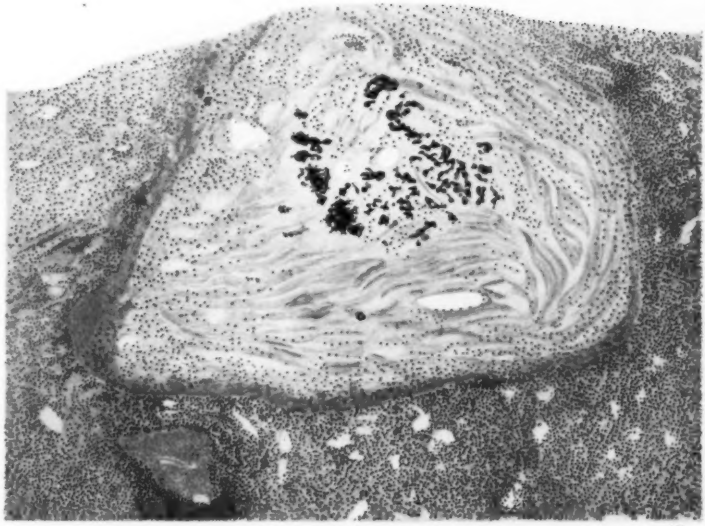

Fig. 1 $\frac{45}{1}$



Fig. 2

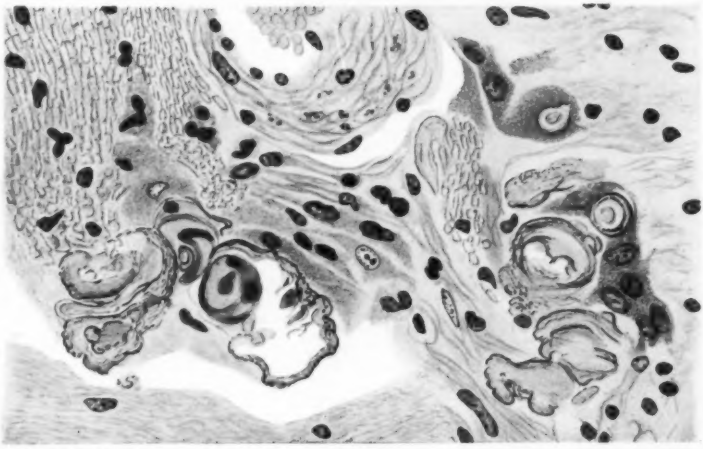

C. CONSTANTIN Fig. 3 $\frac{650}{1}$

MASSON ET CIE, ÉDITEURS

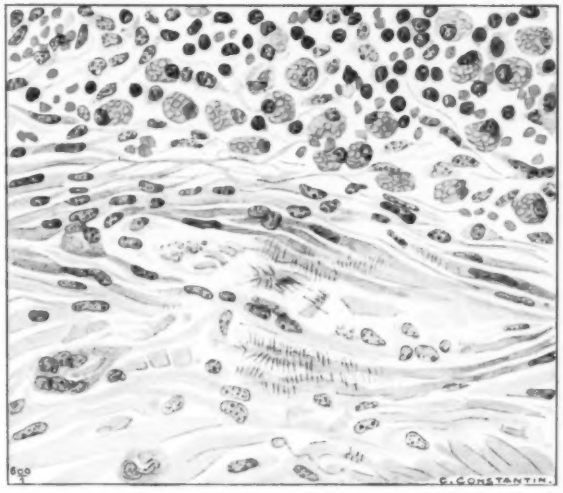

Figure 1

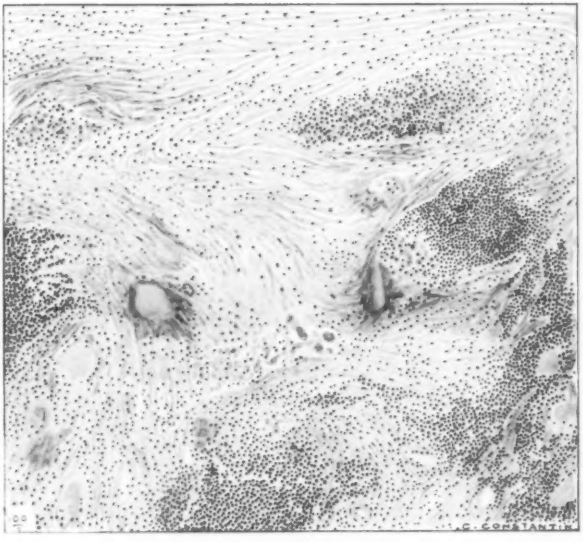

Figure 2

Travail de l'Institut du Cancer de Louvain
(Directeur : Professeur J. Maisin)

NÉPHRITES EXPÉRIMENTALES

par

H. VASSILIADIS

(aspirant du Fonds National Belge de la Recherche Scientifique).

Dans ce travail, nous ne parlerons que des données anatomo-pathologiques acquises au cours des expériences que nous avons entreprises. Nous ajouterons quelques considérations au sujet des modifications de la sécrétion rénale, en rapport avec les lésions des différentes parties du rein.

Nous poursuivons nos études dans le domaine physiologique, avec l'espoir d'éclaircir certains points très importants de la pathogénie de certains syndromes rénaux, d'origine néphritique.

Dans le but d'obtenir des lésions bien définies des divers segments du tube urinaire, et espérant léser certaines parties bien déterminées, sans toucher aux autres, nous avons injecté divers toxiques, tels que le sublimé, l'urane, la cantharide, l'ovalbumine, le bichromate de potasse, le bismuth, ainsi que des endotoxines staphylococciques et colibacillaires. Nous avons soumis en outre des lapins à des irradiations légères des régions rénales, dans l'espoir d'obtenir des lésions vasculaires.

Dans cet article, nous nous en tiendrons aux quatre corps classiques: sublimé, urane, cantharide et bismuth.

Nous nous occuperons des données physiologiques et microscopiques acquises au cours de notre expérimentation, et nous esquisserons certains rapprochements.

Nous faisons remarquer que nous n'avons tenu compte, pour nos expériences, que des lapins chez qui nous avons pu faire de prélèvements d'organes très frais, au maximum quinze minutes après leur mort.

Les reins prélevés sont coupés en fines tranches de quelques millimètres, perpendiculairement à l'axe longitudinal, et sont fixés dans le Helly pendant quatre à sept heures.

Annales d'anatomie pathologique, t. x, n° 6, juin 1933.

Après lavage à l'eau courante, nous plongeons les pièces dans du bichromate de potasse pendant vingt-quatre à quarante-huit heures.

Les pièces coupées séjournent dans du lugol pendant trente minutes pour enlever le sublimé du Zenker, puis sont colorées au trichrome de Masson et à l'hématoxiline ferrique de Regaud. D'autres pièces, fixées dans du formol dilué, sont coupées au microtome à la congélation et colorées par le rouge Sharlack ou le Soudan III.

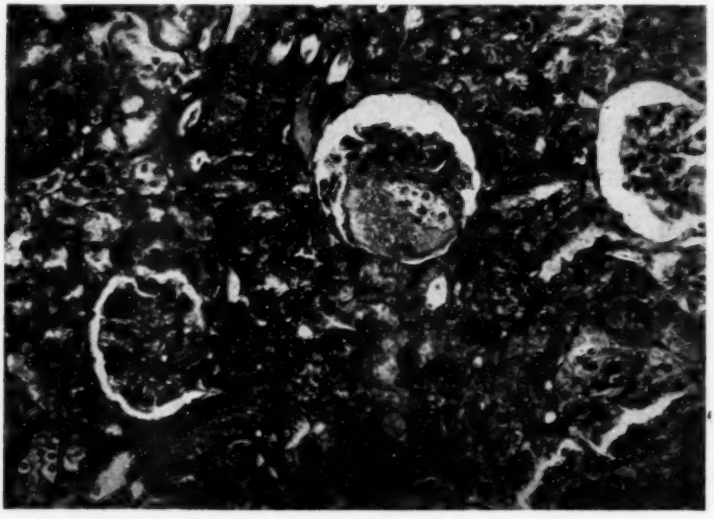

FIG. 1. — *Néphrite nécrosante au nitrate d'urane.*
Nécrose des tubes contournés et des glomérules.

DONNÉES ANATOMO-PATHOLOGIQUES

NÉPHRITES A L'URANE

LÉSIONS AIGUËS. — Avec des doses de 3,5 à 4 milligrammes injectées dans la veine marginale, nos lapins meurent dans les trois à cinq jours qui suivent l'injection.

Macroscopie. — Contrairement à ce que certains auteurs pensent, le plus grand nombre de nos lapins présentent un anasarque généralisé et parfois même hémorragique. Un certain nombre cependant n'a pas présenté d'exsudat. Ces lapins ont en outre présenté de la paralysie des

membres, soit antérieurs, soit postérieurs, et souvent un état comateux assez prolongé. A l'autopsie, les reins sont gros, souvent pâles et sans démarcation nette entre la médullaire et la corticale (1).

Microscopie. — On se trouve en présence d'une vraie néphrite toxique aiguë, où les lésions caractéristiques sont les nécroses et les dégénérescences.

FIG. 2. — *Mitochondries granuleuses.*

Tubes contournés. — Les lésions varient depuis le simple état granuleux du protoplasme jusqu'à la nécrose coagulante avec pycnose nucléaire. Des tubes entiers peuvent être nécrosés (fig. 1). Dans les tubes encore relativement bien conservés, les mitochondries sont granuleuses (fig. 2) et forment par endroits de vrais conglomérats. La stéatose n'est pas fort marquée.

Glomérules de Malpighi. — Ici, on rencontre en général une congestion intense (fig. 3) et des nécroses locales, de véritables thromboses avec des granules de graisse abondants à ce niveau. Dans certains reins, cependant, il est absolument impossible de découvrir des lésions glo-

(1) Nous avons rencontré une fois un rein unique.

mérulaires, alors que les tubes contournés sont fortement lésés. Or, ceux-ci sont précisément des reins appartenant à des lapins qui n'ont présenté ni anasarque ni exsudat. Les capsules de Bowman, également, perdent par place leur revêtement épithélial. Dans l'espace entre la capsule et le glomérule, on rencontre souvent un exsudat coagulé qui, parfois même, refoule le glomérule (fig. 4).

Anses de Henle. — Alors que certains auteurs prétendent que, dans

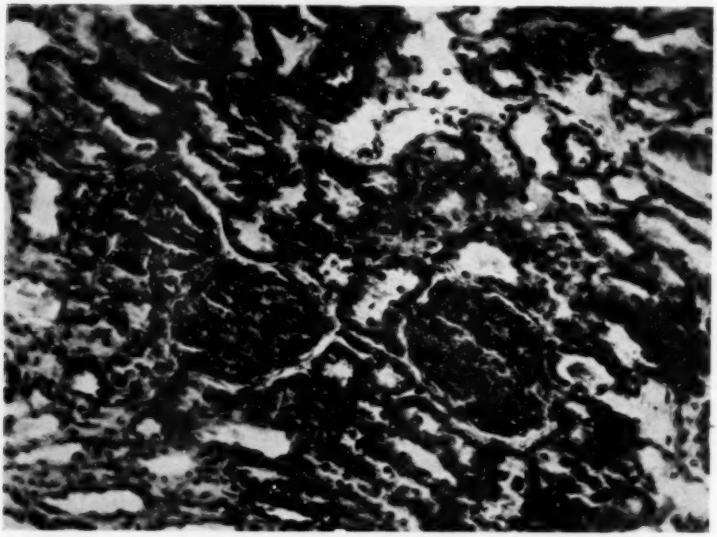

FIG. 3. — *Néphrite aiguë au nitrate d'urane.*
Glomérules de Malpighi boursouflés occupant toute la capsule.

les néphrites aiguës à l'urane, cette partie du rein est le siège des principales lésions, nous n'avons jamais constaté que des faibles dégénérescences, allant rarement jusqu'à la pycnose des noyaux. Ici, l'on rencontre surtout de nombreux cylindres. Les « pars intermedia » et les tubes de Bellini ne présentent non plus que de légères lésions.

LÉSIONS CHRONIQUES. — Des injections hebdomadaires de 3/10^{mg} de milligramme de nitrate d'urane dans la veine marginale du lapin, nous ont permis de tenir en vie des animaux au delà de vingt-cinq semaines, avec une néphrite évolutive que l'on contrôle par l'examen des urines.

Tous les animaux soumis à de semblables injections ne survivent guère si longtemps. Au contraire, un grand nombre succombe de la troisième à la huitième injection, certains seulement supportent jusqu'à 20, 30 ou 70 injections hebdomadaires.

Macroscopie. — A l'autopsie de ces animaux à néphrite chronique, nous n'avons jamais trouvé le moindre exsudat. Le rein toujours petit,

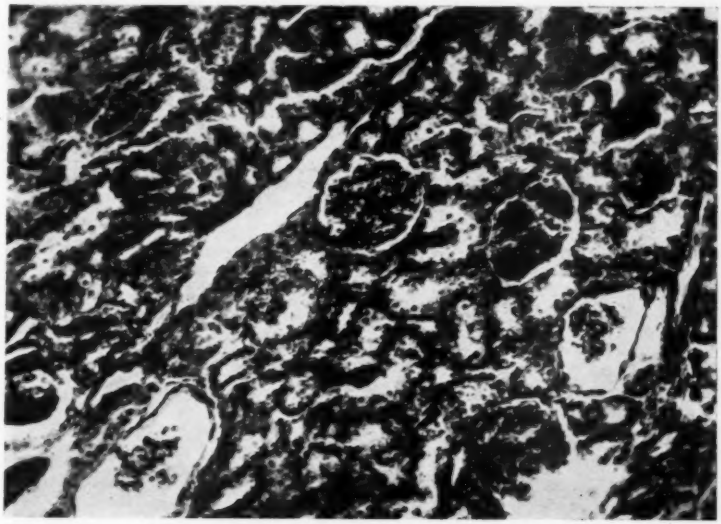

Fig. 4. — *Néphrite aiguë au nitrate d'urane.*
Glomérules de Malpighi refoulés par un liquide se trouvant à l'intérieur de la capsule de Bowman.

blanc ; le foie chargé de taches de stéatose. Nous n'avons observé qu'un seul cas de paralysie du train postérieur.

Microscopie. — Ce qui frappe ici, c'est la diminution importante de l'appareil épithélial du rein. Une sclérose nette s'insinue à travers tous les éléments de la corticale et surtout en dessous de la capsule du rein. Nous nous trouvons en présence d'un bel exemple de néphrite épithéliale chronique, avec rein secondairement contracté et scléreux.

Tubes contournés. — Le nombre en est considérablement diminué. Quelques-uns ne présentent que de légères lésions. La plupart présentent

un élargissement de la lumière, avec dédifférenciation du tube et de nombreux cylindres (fig. 5). On note quelques pycnoses. On voit par places, à partir des tubes contournés, la formation de kystes avec paroi recouverte de cellules épithéliales aplaties (fig. 6). On remarque parfois une prolifération épithéliale réelle avec plissement papillomateux de la paroi du tube élargi. Dans les cellules des tubes peu lésés, les mitochondries sont granuleuses et très inégales de volume. Les cellules dédifférenciées n'en ren-

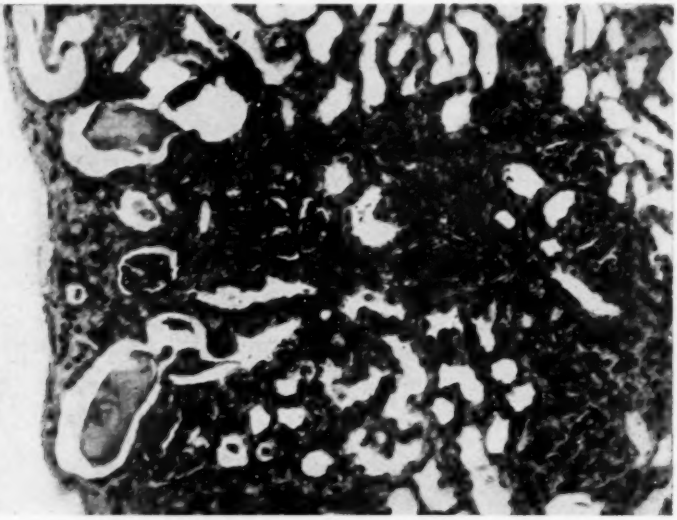

FIG. 5. — *Néphrite chronique au nitrate d'urane.*
Formation des kystes volumineux, remplis de cylindres.

ferment pas. Il n'est pas rare de rencontrer de la stéatose très marquée avec des granulations graisseuses bien définies.

Glomérules de Malpighi. — Le nombre en est considérablement diminué, mais on ne rencontre nulle part des lésions propres de ceux-ci. Les capsules de Bowman ne sont atteintes que pour autant que l'on ait affaire à une néphrite chronique de très longue durée ; elles sont alors épaissies et on peut rencontrer tous les stades de sclérose de la capsule suivant le degré de chronicité (fig. 7). Dans les autres néphrites de moins longue durée, celles-ci ne sont pas atteintes du tout.

Anses de Henle. — Ici, plus que dans les processus aigus, nous ren-

controns de la vacuolisation et même de la pycnose des noyaux. Les autres parties du rein ne paraissent que peu lésées. La coloration au rouge Sharlach montre une dégénérescence hydropique assez marquée.

NÉPHRITES SUB-AIGUËS. — Chez les lapins qui n'ont pu survivre au delà de 2 à 8 injections des doses faibles, les tubes contournés sont dédiffé-

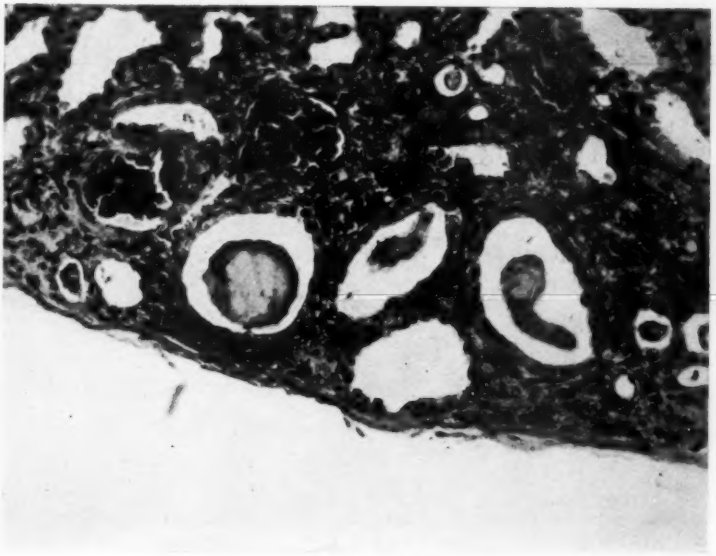

FIG. 6. — *Néphrite chronique au nitrate d'urane.*
Formation des kystes à paroi épithéliale aplatie.

renciés en petit nombre toutefois, et l'on ne rencontre que rarement de la nécrose, comme dans les néphrites aiguës. Les glomérules ne paraissent pas malades à première vue. Cependant, lorsqu'on les examine de près et en grand nombre, on découvre à un premier stade (lapins ayant reçu 2 ou 3 injections) des lésions se traduisant par de la pycnose nucléaire et une diminution assez importante du nombre des noyaux. A un stade plus avancé (lapins injectés pendant quatre à cinq semaines), le nombre des noyaux est plus élevé que celui d'un glomérule normal, comme si les espaces détruits étaient remplacés par du tissu réactionnel.

Les capsules de Bowman ne présentent ici aucun caractère de sclé-

rose. Les lapins atteints de semblables lésions présentent un retard dans l'élimination de l'eau.

En résumé, voici les lésions que nous avons obtenues par l'injection de nitrate d'urane :

Néphrites aiguës. — Lésions massives de tous les éléments du rein, allant jusqu'à la nécrose.

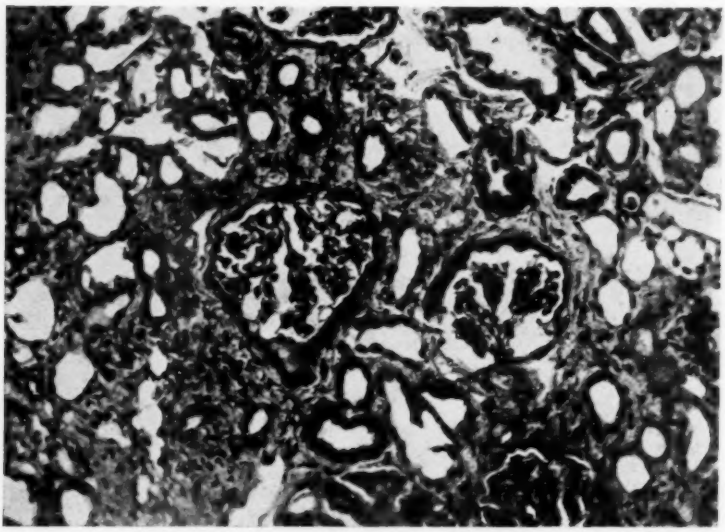

FIG. 7. — *Néphrite chronique à l'urane.*
Epaississement de la capsule de Bowman.

Néphrites sub-aiguës. — Dédifférenciation d'un certain nombre de tubes contournés et lésions discrètes des glomérules ; les autres parties paraissent normales.

Néphrite chronique. — Dédifférenciation de la presque totalité des tubes contournés et, aux stades avancés, sclérose de la capsule de Bowman. Pas de lésion du bouquet glomérulaire. Formation de kystes par des tubes contournés. La grande caractéristique, c'est la diminution en nombre de tous les éléments. Nous pensons que l'épaississement de la capsule de Bowman n'est que la résultante des processus de sclérose rénale, suite à la disparition des tubes, étant donné que, dans les néphrites sub-aiguës, où les éléments du rein sont plus abondants et la

sclérose moins prononcée, l'on n'observe que des lésions discrètes du glomérule de Malpighi et point de la capsule de Bowman. Quant à l'appareil mitochondrial, on ne le rencontre nulle part sous forme de filaments. Les tubes nécrosés sont vierges de mitochondries, les coupes au rouge Sharlach ne montrent que très peu de stéatose.

Les tubes dédifférenciés ont perdu tout aspect mitochondrial, alors

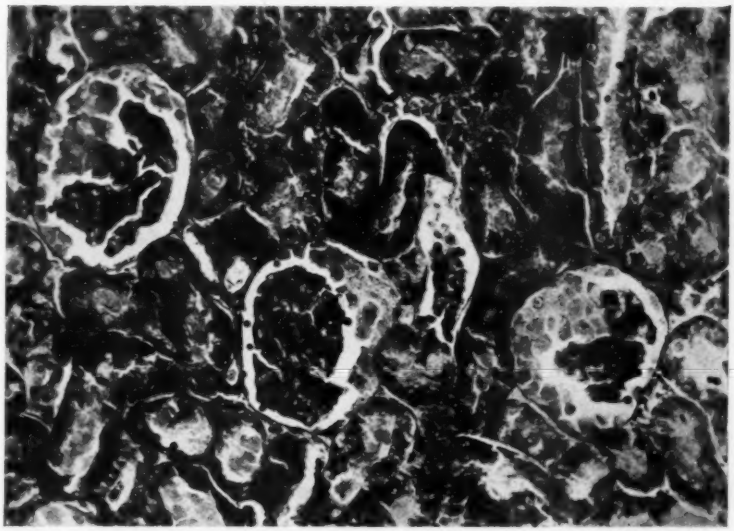

FIG. 8. — *Néphrite nécrosante au sublimé.*

que les coupes au rouge Sharlach montrent une stéatose abondante sous forme de gros granules.

Dans les tubes les moins lésés, on parvient à colorer les mitochondries granuleuses de dimensions variables.

NÉPHRITES AU SUBLIMÉ

Avec des doses de 5 milligrammes en injections intraveineuses, nous tuons le lapin dans les cinq jours qui suivent l'injection.

LÉSIONS AIGUËS. — **Macroscopie.** — Ici encore, nous rencontrons la plupart du temps un anasarque abondant. Ceux qui n'ont pas présenté

d'exsudat ou très peu, sont des animaux qui ont pu résister pendant quelques semaines. Le rein est gros, pâle et sans démarcation nette entre la médullaire et la corticale.

Microscopie. — Les lésions sont plus brutales que celles produites par l'urane. On se trouve parfois en présence d'une néphrite nécrosante diffuse (fig. 8). Les mitochondries sont plus atteintes et surtout rares près du cortex. Stéatose beaucoup plus abondante. Les lésions des autres

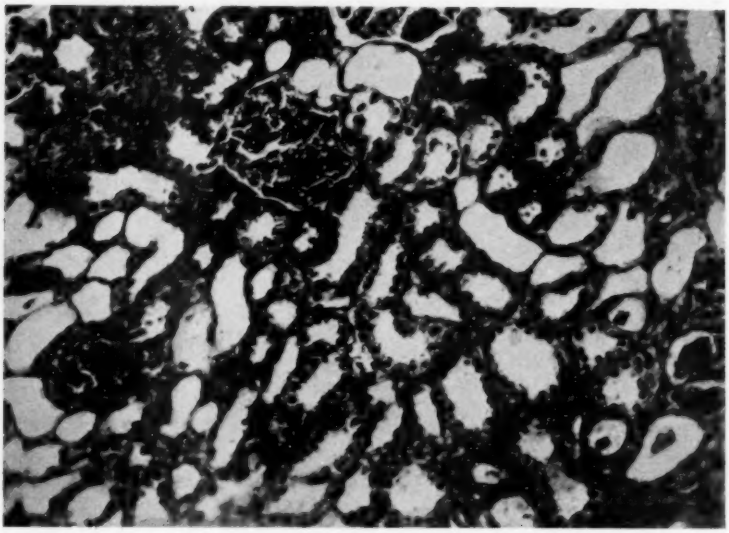

FIG. 9. — *Néphrite épithéliale chronique au sublimé.*

parties du rein sont identiques à celles produites par l'urane, avec une stéatose plus prononcée. On rencontre ici de l'œdème du tissu conjonctif près des papilles.

LÉSIONS CHRONIQUES. — Les doses de 1 milligramme, en injection hebdomadaire intraveineuse, permettent d'obtenir des néphrites chroniques qui durent de trente à soixante-dix semaines.

Macroscopie. — A l'autopsie de ces lapins, les reins sont petits, pâles, parfois scléreux. Le foie présente des taches de stéatose. Nous avons souvent observé une surcharge graisseuse généralisée surtout périvis-

cérale, et une calcification des vaisseaux et du cœur. A plusieurs reprises, nous avons trouvé une hypertrophie du pylore et, une fois, une hypertrophie de la muqueuse rectale. Nous n'avons jamais trouvé d'anasarque.

Microscopie. — Ce qui frappe, c'est la sclérose évidente de l'organe et le manque de lésions épithéliales nettes comme dans les néphrites à l'urane.

FIG. 10. — *Néphrite aiguë.* (Type de lésions observées par l'intoxication à la cantharide.)
Dilatation de la capsule de Bowman par un liquide comprimant le glomérule de Malpighi.

Tubes contournés. — Beaucoup sont nécrosés et calcifiés ; d'autres, très peu toutefois, sont dédifférenciés; les autres ont perdu leur bordure en brosse, et on trouve souvent des cellules sans noyau présentant de la dégénérescence granuleuse.

Les mitochondries, granuleuses en grande majorité, là où on peut les mettre en évidence, se présentent parfois sous forme filamenteuse.

Leur volume est fort variable. La stéatose est très marquée ici et bien colorable, même au niveau des tubes qui présentent de la dégénérescence granuleuse. Nombreux cylindres.

Glomérules de Malpighi. — Quasi pas de lésions. Quelques noyaux pycnotiques et des polynucléaires (fig. 9).

Anses de Henle. — On rencontre des lésions évidentes et de la dégénérescence graisseuse. Les autres parties du rein paraissent normales.

NÉPHRITES SUB-AIGUËS. — Lésions moins intenses de tous les éléments du rein. Un fait que nous avons observé souvent, c'est que, dans ces

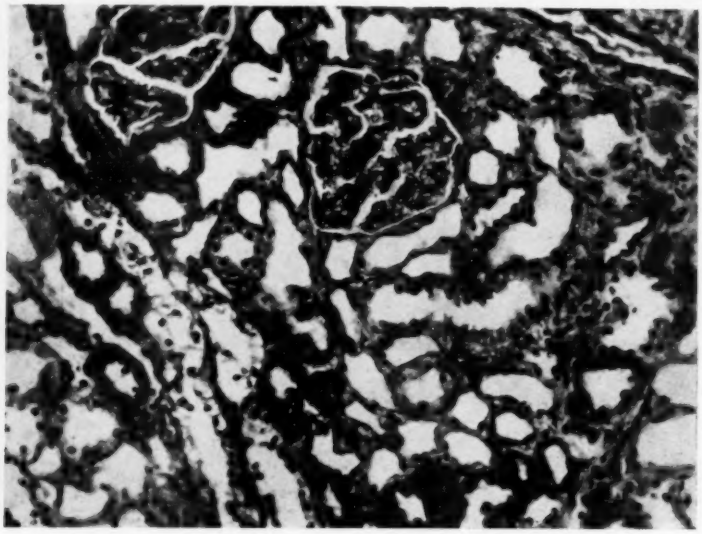

FIG. 11. — *Type de néphrite chronique.*

reins, des plages entières du parenchyme rénal ne prennent pas le colorant. Les tubes contournés vont depuis la dégénérescence granuleuse jusqu'à la nécrose totale. Un bon nombre cependant est intact.

Les mitochondries, disparues dans les tubes nécrosés, présentent un aspect granuleux dans les tubes peu lésés et conservent leur striation filamenteuse dans les tubes normaux. De nombreux cylindres hyalins sont décelables.

Glomérules de Malpighi. — Le sublimé paraît léser les glomérules plus souvent que l'urane. Les lésions ne sont pas toujours constantes. En certains endroits, on en rencontre qui, disparus, sont remplacés par

du tissu conjonctif, surtout dans les plages où les tubes contournés sont fort lésés. D'autres glomérules ne présentent que quelques noyaux pycnotiques. Dans d'autres reins, les glomérules sont absolument intacts.

Ici encore, nous faisons remarquer que les reins à glomérules malades appartiennent à des lapins qui présentent un retard de l'élimination de l'eau et parfois un léger exsudat.

Là où les glomérules sont normaux, nous ne trouvons pas d'exsudat. Dans d'autres reins, de très nombreux glomérules sont atrophiés par

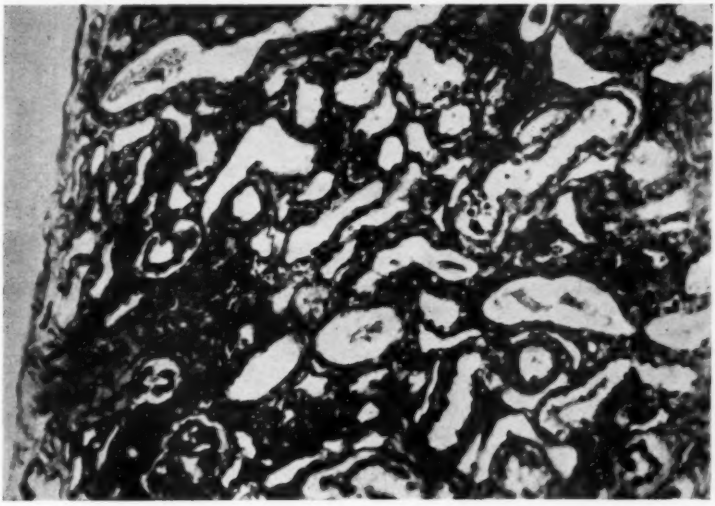

FIG. 12. — *Néphrite épithéliale chronique atypique.*

suite de la dilatation kystique de la capsule par un liquide qui comprime le glomérule.

Les autres parties du rein, anses de Henle, pas intermédiaires, paraissent lésées la plupart du temps et remplies de très nombreux cylindres.

En résumé, lésions aiguës : lésions brutales; *lésions sub-aiguës* : moins nettes que celles obtenues à l'urane; *lésions chroniques* : très nettes. Toutefois, elles n'ont pas le caractère de néphrite épithéliale chronique typique, comme celles produites à l'urane. L'appareil mitochondrial paraît moins lésé que par l'urane. La stéatose est très importante.

NÉPHRITES A LA CANTHARIDE

Beaucoup d'auteurs, entre autres Mac Nidder, emploient le cantharidate de soude pour obtenir des glomérulo-néphrites. Nous avons essayé d'obtenir ce produit sans y parvenir.

Nous employons, par conséquent, la cantharide que nous dissolvons dans l'alcool à 70°, de façon à avoir 1 milligramme de substance dans

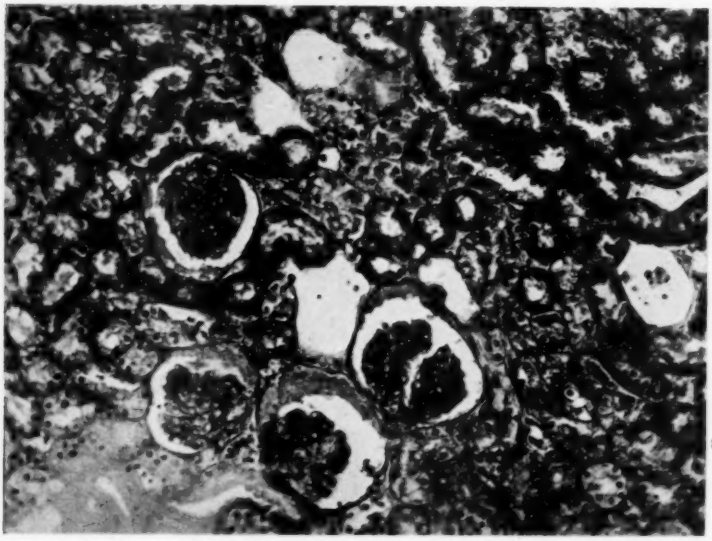

FIG. 13. — *Néphrite chronique à la cantharidine.*
Exsudat granuleux collé contre la capsule de Bowman.

1 centimètre cube de solvant. Au moment de l'emploi, nous diluons 1 centimètre cube d'alcool dans 1 centimètre cube d'eau physiologique pour diminuer l'action nécrosante sur les tissus.

Nos premiers essais, faits sans dilution, nous ont donné des nécroses allant parfois jusqu'à la perte totale de l'oreille.

LÉSIONS AIGUËS. — En injectant dans la veine marginale du lapin des doses de 1 à 2 milligrammes, les animaux meurent rapidement.

Macroscopie. — Les reins, à part une légère congestion, ne présentent rien de particulier.

Microscopie. — La lésion prédominante est une congestion du glomérule avec présence de polynucléaires, très abondants, surtout éosinophiles.

On rencontre également un liquide plus ou moins abondant dans la capsule de Bowman, liquide à aspect granuleux et renfermant des éosinophiles (fig. 10). Les tubes contournés ne sont lésés que par plages et présentent de la tuméfaction trouble, allant parfois jusqu'à la nécrose totale du tube. La lumière est remplie d'une substance granuleuse baso-

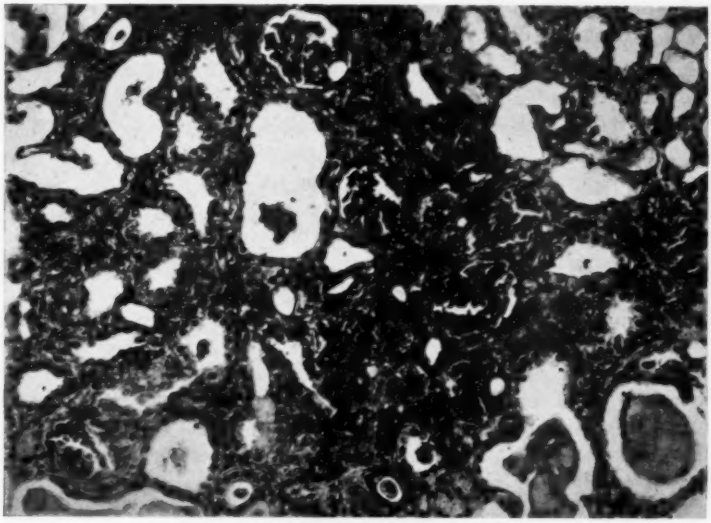

FIG. 14. — *Néphrite chronique avec formation de kystes remplis de liquide et réaction de sclérose importante.*

phile et de noyaux nécrotiques. Les mitochondries abondantes se présentent sous forme de fines granulations.

Les tubes intermédiaires sont également lésés. Les anses de Henle et les tubes de Bellini paraissent normaux.

LÉSIONS SUB-AIGUËS. — Avec des doses de 0,5 milligramme, les lapins vivent quelque quatre à sept semaines et présentent des lésions plus ou moins chroniques, alternant avec des plages de lésions aiguës, rarement de la nécrose, et des plages de parenchyme sain. Les mitochondries abondantes dans les tubes peu lésés ont un aspect finement granuleux. Les

glomérules ne présentent plus cette congestion marquée des néphrites aiguës; par contre, le liquide granuleux dans les capsules est plus abondant. Les autres parties du rein ne sont pas lésées.

Lésions chroniques. — Par des injections intraveineuses de 0,1 milligramme par semaine, on obtient des néphrites chroniques pouvant évoluer pendant cinq à six mois.

Macroscopie. — Les reins sont petits, sans démarcation nette entre la médullaire et la corticale. Le foie présente souvent des taches de stéatose.

Microscopie. — On se trouve en présence d'une néphrite glomérulo-épithéliale chronique, où les lésions glomérulaires prédominent. Les tubes contournés lésés, dédifférenciés, existent, mais en nombre relativement peu élevé, de sorte qu'on ne peut dire qu'on se trouve en présence d'une belle image de néphrite épithéliale chronique (comparer fig. 11 et 12).

Les mitochondries sont abondantes dans les tubes peu ou pas lésés, et toujours sous forme de fines granulations.

Les glomérules de Malpighi peu congestionnés sont par endroits véritablement comprimés par un liquide intracapsulaire (fig. 13), et quelques-uns remplacés par du tissu conjonctif.

Dans d'autres, le nombre de noyaux est considérablement augmenté. Les capsules de Bowman sont souvent détruites. A un autre stade plus avancé, elles sont épaissies et scléreuses. A l'intérieur de celles-ci, nous trouvons le même exsudat granuleux que pour les autres néphrites à la cantharide, mais il semble plus ou moins organisé. Cet exsudat se trouve, la plupart du temps, collé contre la face glomérulaire de la capsule, adhérant à celle-ci. Les autres parties du rein ne paraissent pas lésées.

NÉPHRITES AU BISMUTH

Lésions aiguës. — Par des injections journalières de 40 à 50 centigrammes de métal par kilogramme d'animal, on obtient, à partir de la cinquième ou sixième injection, des néphrites aiguës plus ou moins intenses suivant le nombre d'injections.

L'examen *microscopique* de ces reins montre des plages de parenchyme sain, à côté d'autres caractérisées par des grosses lésions. Les tubes contournés présentent de la tuméfaction trouble, allant jusqu'à la pycnose nucléaire et à la nécrose totale avec desquamation des cellules des tubes contournés. Ici également, comme au cours des intoxications au sublimé, on rencontre, dans certains reins, de la calcification d'un grand nombre de tubes contournés. Ces imprégnations calcaires ne se rencontrent que chez les lapins qui ont reçu de nombreuses injections. Il

reste de très nombreux cylindres. Il nous fut impossible de déceler la moindre lésion des glomérules. Seule la capsule de Malpighi paraît parfois lésée.

Les anses de Henle, ainsi que les autres parties du rein, ne présentent qu'exceptionnellement des lésions. Elles sont remplies de cylindres hyalins.

Lésions sub-aiguës. — Les lapins qui résistent à un grand nombre d'injections présentent des lésions plus ou moins chroniques. L'élément nécrose diminue aux dépens de l'élément dédifférenciation. On rencontre déjà des tubes contournés à grande lumière et cellule aplatie. Les glomérules sont généralement bien conservés.

La détermination de l'urée sanguine montre chez ces lapins une élévation parfois très importante, pouvant atteindre 5 et 6 grammes.

Lésions chroniques. — En faisant subir à des lapins des injections bi-hebdomadaires de 20 centigrammes de métal bismuth par kilogramme de poids, on parvient, après sept semaines et au delà, à obtenir des néphrites chroniques avec élévation de l'urée sanguine et apparition des cylindres dans les urines.

Microscopie. — On se trouve en présence d'une néphrite épithéliale chronique discrète.

Certains tubes contournés sont dédifférenciés, on en rencontre encore qui sont en tuméfaction trouble.

Les glomérules de Malpighi ne présentent pas de lésion comme d'ailleurs les autres parties du rein.

DONNÉES PHYSIOLOGIQUES ACQUISES

Nous avons essayé d'obtenir un test de l'élimination de l'eau, chez des lapins normaux, afin de pouvoir l'appliquer à nos lapins néphritiques. A cet effet, nous injectons par voie intraveineuse 60 centimètres cubes d'eau physiologique en quinze minutes. Le lapin est lié sur une planche et porte une sonde urétro-vésicale; nous recueillons l'urine dans une capsule en porcelaine.

Après avoir essayé sur un très grand nombre de lapins, nous pouvons dire que l'élimination chez le lapin normal se fait entre une heure et demie et trois heures et demie. Il s'ensuit même une légère diurèse. Les reins des lapins qui, après trois heures et demie, n'avaient pas éliminé leurs 60 centimètres cubes d'eau, présentaient des lésions disséminées. Etant donné que la marge est assez grande, nous testions tous nos lapins au point de vue eau, avant de commencer les injections néphritigènes.

Il faut en plus tenir compte des saisons et de l'alimentation, celle-ci doit être uniforme. En été, l'élimination se fait très mal et nous ne l'avons jamais pratiquée en cette saison.

Nous avons essayé d'obtenir un test analogue pour l'urée. Le problème en est beaucoup plus compliqué, nous essayons encore de le résoudre. Nous reparlerons plus loin des résultats obtenus avec le test de l'eau.

Au cours de notre expérimentation, qui porte sur un grand nombre d'animaux, pendant plusieurs années, nous avons pu noter certains faits qui se sont représentés avec une fréquence et une constance telles que nous pouvons les considérer comme propres à telle ou telle action :

1° A l'aide de toxiques, il est évident que l'on peut obtenir des néphrites albuminuriques évolutives.

2° L'état général des animaux, malgré leur néphrite, n'est pas le même après les injections des différents toxiques. Les lapins injectés avec du nitrate d'urane perdent leur poids et se cachectisent lentement jusqu'à la mort. Les injections de cantharide, par contre, ne modifient guère l'état général et les animaux meurent de leur néphrite dans un état de santé apparemment florissante.

Les injections de sublimé font également augmenter le poids de l'animal au début, en même temps qu'elles provoquent une surcharge graisseuse, surtout périviscérale, et une calcification importante des vaisseaux et du cœur.

A plusieurs reprises, nous avons constaté une hypertrophie du pylore et de la muqueuse rectale.

3° On peut avoir à l'aide d'un même toxique des néphrites avec ou sans anasarque.

4° On peut saisir un stade de la néphrite où l'élimination de l'eau ne se fait plus normalement.

5° L'élimination de l'urée est difficile à étudier et ne semble être touchée que dans certains cas. Nos résultats, n'étant pas suffisamment nombreux, feront l'objet d'une publication ultérieure.

PARALLÈLE ENTRE LES DONNÉES PHYSIOLOGIQUES ET ANATOMO-PATHOLOGIQUES

En examinant les protocoles d'autopsie de nos animaux, nous sommes frappés par le fait que certains lapins présentent un anasarque généralisé, d'autres un exsudat d'une cavité séreuse, d'autres meurent sans trace de rétention de liquide, et cela chaque fois qu'on essaie d'obtenir une néphrite aiguë par l'un ou l'autre métal toxique.

Nous avons examiné les lésions rénales pour voir si ces différences macroscopiques correspondent à des différences microscopiques. Nous croyons qu'en cas de rétention aqueuse, les glomérules de Malpighi sont, tous pourrait-on dire, lésés, alors que là où il n'y a pas d'exsudat, il nous a été impossible de trouver des lésions des cellules mêmes du glomérule.

Chose plus frappante encore, c'est que là où il n'y a qu'un petit exsudat partiel, on parvient à trouver des lésions d'un certain nombre de glomérules.

Nos lapins à néphrite chronique, d'un autre côté, n'ont jamais présenté d'épanchement et, encore une fois, nous n'avons jamais trouvé de lésions glomérulaires proprement dites, alors que, souvent, on se trouve en présence de très beaux exemples de néphrite épithéliale chronique.

En présence de résultats aussi constants, rencontrés un grand nombre de fois, nous croyons qu'il y a de grandes présomptions en faveur de l'idée que, pour qu'il y ait rétention de l'eau, il faut une lésion des cellules, même du bouquet glomérulaire.

Nos lapins, rendus néphritiques à la cantharidine, ne présentent jamais d'épanchement non plus, alors que le glomérule est congestionné et la capsule de Bowman souvent lésée.

Une autre expérience venant à l'appui de cette idée, c'est celle que nous avons répétée un grand nombre de fois, concernant l'épreuve de l'élimination de l'eau chez les lapins rendus néphritiques.

Des lapins normaux chez qui nous avons déterminé l'élimination de l'eau, suivant la technique indiquée plus haut, sont soumis aux injections des corps néphritigènes.

Toutes les semaines, nous essayons l'élimination de l'eau à un lapin sur deux, de sorte que l'épreuve n'est pratiquée que tous les quinze jours, chez les mêmes lapins. Nous parvenons ainsi à saisir aisément un retard de l'élimination de l'eau. Dans un intervalle de cinq à six jours après cette dernière épreuve, nous tuons l'animal.

Les reins soumis à un examen attentif montrent, à côté des lésions évidentes de l'appareil épithélial, de petites lésions discrètes du bouquet glomérulaire se traduisant, au début, par une diminution importante du nombre des noyaux, ou bien, à un stade plus avancé, par une augmentation considérable de ceux-ci.

Ce dernier stade, d'ailleurs, correspond à des reins de lapins qui présentent à l'autopsie un léger exsudat péritonéal. Nous donnons un aperçu des chiffres pour se faire une idée correcte de ce que nous appelons une diminution ou une augmentation du nombre de noyaux du bouquet vasculaire du glomérule.

En comptant 100 glomérules de Malpighi, nous trouvons une moyenne par glomérule pour le rein normal de 467 noyaux. Là où il y a une diminution, 221 noyaux; là où il y a augmentation, 791.

Urée. — Nous avons essayé d'employer un test analogue pour l'urée, mais il nous fut impossible d'avoir des courbes constantes, beaucoup trop de facteurs inconnus entrent certainement en jeu lorsqu'un excès d'urée se trouve dans le sang, qui font varier d'un lapin à l'autre la façon de réagir vis-à-vis de cette urée et de son élimination. Nous devons donc nous contenter de saisir le moment de l'augmentation de l'urée sanguine chez le lapin à néphrite évolutive, et dont on connaît le taux de l'urée à son état normal. Cette condition est indispensable, parce que le taux varie d'un lapin à l'autre et parfois même du simple au double.

Nous ne pouvons, à l'heure actuelle, faire aucune remarque au sujet des lésions microscopiques chez nos lapins qui ont présenté de l'urémie, ceux-ci souffraient tous de néphrite chronique invétérée et présentaient par conséquent des lésions variées de diverses parties du rein.

Nous pouvons toutefois faire remarquer que les animaux même qui font de l'urémie ne présentent que des lésions épithéliales, sans lésion des anses glomérulaires restantes. Mais ajoutons immédiatement que, dans ces néphrites chroniques, le nombre total des glomérules est systématiquement diminué et que souvent la capsule est épaissie.

Cette étude de la correspondance entre la rétention et les lésions de portions définies de l'appareil glomérulaire épithélial sera difficile à mener à bien, parce qu'il faudra non seulement tenir compte des lésions glomérulaires ou des lésions épithéliales isolées, mais de l'association de deux types de lésion dans un même rein.

Les quelques données physio-pathologiques que nous avons pu étudier sont en faveur de la théorie de la filtration réabsorption. Toutefois, par nos travaux, nous n'avons pu assigner à aucune partie définitive du tube rénal une fonction de réabsorption ou de sécrétion d'un toxique déterminé, comme on a tenté de le faire par l'étude des reins de crapaud ou de poisson ayant des reins non glomérulaires.

Nous n'avons pas étudié l'abaissement du seuil rénal pour le glucose dans nos néphrites à l'urane.

D'après nos travaux, nous pouvons dire, avec la plupart des auteurs, que les néphrites toxiques sont pas ou peu exsudatives; quand il y a exsudat figuré, celui-ci est malgré tout discret.

Un problème intéressant de morpho-pathologie, que nous étudions maintenant, est celui de savoir jusqu'à quel point on peut provoquer une néphrite chronique toxique évolutive après cessation de l'administration du toxique. En d'autres termes, nous voudrions savoir si des reins,

moyennement lésés par l'administration d'un toxique déterminé, peuvent permettre une vie de durée normale à l'animal si on cesse l'intoxication à temps, ou bien si, malgré tout, la néphrite évolue. Si c'est le cas, nous voudrions déterminer le seuil du degré lésionnel minimal nécessaire pour que les lésions soient évolutives.

BIBLIOGRAPHIE

1. Alexandresan (J.) : « Pathogénie de la néphrite interstitielle des artério-scléreux. » (*Ann. de Biol.*, 1906, t. 1.)
2. Auriat : « Néphrites expérimentales à l'urane avec et sans œdème. » (*Comptes rendus des Ann. de la Soc. de Biol.*, 1927.)
3. Brull (L.) et Fanielle (G.) : « Etude expérimentale de la néphrite. Mécanisme des modifications urinaires de la néphrite uranique. » (*Arch. intern. de Pharmacodyn. et de Thér.*, 1932.)
4. Carnier et Marck : « Néphrites chroniques expérimentales. » (*Comptes rendus de la Soc. de Biol.*, 1929.)
5. Cambier (P.) : « Etude sur la variation de la sécrétion urinaire après injection intra-veineuse de peptone et d'histamine. » (*Soc. belge de Biol.*, 1931.)
6. Champy (Christian) : « Mitochondries des cellules glandulaires et rénales. » (*Comptes rendus de la Soc. de Biol.*, 1909, t. 1.)
7. Dalouss (Serr.) : « Notes sur les variations de structure de l'épithélium du tube contourné à l'état normal et au cours des diurèses provoquées. » (*Comptes rendus des Ann. de la Soc. de Biol.*, 1906, t. 11.)
8. Firket (J.) et Saenz Arbelaez (C.) : « Nouvelles études histophysiologiques de l'élimination des sels ferriques par le rein. » (*Soc. belge de Biol.*, juin 1931, t. 107.)
9. Frandsen (J.) : « Sur les néphrites chroniques expérimentales. » (*Comptes rendus des Ann. de la Soc. belge de Biol.*, 1924, t. 2.)
10. Id. : « Sur la fonction rénale chez les lapins atteints de néphrite tubaire chronique. » (*Ibid.*, 1924, t. 2.)
11. Id. : « Urémie chez les lapins atteints de néphrite chronique tubulaire. » (*Ann. de Biol.*, 1924, t. 11.)
12. Frouin (A.) et Maute (A.) : « Sclérose du rein par les sels de potasse. » (*Soc. de Biol.*, 1909, t. 1.)
13. Gérard (P.) et Cordier (R.) : « Sur l'histophysiologie du rein de crapaud à artères rénales ligaturées. » (*Soc. belge de Biol.*, 1931.)
14. Id. : « Sur le mécanisme de production des néphrites à l'urane chez le crapaud. » (*Ibid.*, 1931.)
15. Goormachtigh (N.) : « Sclérose vasculaire du rein après énervation des sinus carotidiens et section des nerfs dépresseurs. » (*Soc. belge de Biol.*, 1931.)
16. Govaerts (P.) et Cambier (P.) : « Recherches sur la composition du sang artériel au cours de la diurèse par l'eau chez l'homme. » (*Bull. Acad. royale de Méd. de Belgique*, 5e série, t. 10, 1930, pp. 522-539.)

17. Id. : « La diurèse consécutive à l'absorption de l'eau par voie entérale et parentérale. » (*Ibid.*, 1930.)
18. Id. : « Etude de la fonction rénale au cours de la néphrose mercurielle par la méthode de Rehberg et par divers autres procédés. » (*Ibid.*, 1932.)
19. Jessen (J.) : *Méthodes ayant pour but de provoquer des néphrites chroniques chez le lapin.*
20. Id. : « Néphrites chroniques expérimentales. » (*Ann. de Biol.*, 1906.)
21. Lamy et Mayer : « Hypothèse sur l'anatomo-pathologie du rein. » (*Ann. de Biol.*, t. 1.)
22. Mauriac et Aubel : « Néphrites aiguës hydropigènes. » (*Comptes rendus des Ann. de la Soc. belge de Biol.*, 1929.)
23. Mauriac (P.) : « La néphrite expérimentale par les sels d'urane chez le lapin et le chien. » (*Archives intern. de Pharmacodyn. et de Thér.*, 1930.)
24. Id. : « Contribution à l'étude des néphrites expérimentales chez le lapin. » (*Ann. de Biol.*, t. 11, 1928.)
25. St. Mitacek : « Contribution à l'hystophysiologie du rein. » (*Ann. de Biol.*, 1927, t. 11.)
26. Nélis (P.) et Picard (E.) : *Contribution à l'étude de l'anatoxine diphtérique, son influence sur le rein normal et sur le rein pathologique.*
27. Oberling (Ch.) : « Morphologie et physiologie comparée des néphrites. » (*Ann. d'Anat. path.*, 1924, t. 1.)
28. Parisot (J.) et Harter (A.) : « Néphrites expérimentales. » (*Comptes rendus de la Soc. de Biol.*, 1907, t. 11.)
29. Pasteur-Vallery-Radot : « Néphrites épithéliales et interstitielles expérimentales. Azotémie. » (*Comptes rendus de la Soc. de Biol.*, 1918.)
30. Regaud : « Sur les mitochondries des cellules ciliées du tube urinaire. » (*Ann. de la Soc. de Biol.*, Paris, 1908, 2e semestre.)
31. Id. : « Participation de mitose à la formation des grains de sécrétion dans les tubes contournés. » (*Soc. de Biol.*, 1909, t. 1.)
32. Retterer (M.-Ed.) : « Du stroma rénal dans quelques états fonctionnels du rein. » (*Ann. de Biol.*, 1906, t. 1.)
33. Id. : « Structure du rein oligurique. » (*Ibid.*, 1906.)
34. Renaud (Mlle) : « Contribution à l'étude de l'urée sanguine. » (*Thèse*, Bordeaux, 1930.)
35. Starling : *Principles of human physiology.*
36. Schulmans-Marek : « Recherches sur l'œdème provoqué. » (*Ann. de Biol.*, 1928, t. 11.)
37. Id. : « Accoutumance au nitrate d'urane. » (*Ibid.*, 1928, t. 11.),
38. True (E.) : « Remarques hystophysiologiques sur l'élimination de quelques substances fluorescentes par les reins. » (*Ann. de Biol.*, 1928, t. 11.)
39. Twort et Archer : « The experimental production of a fatal nephritis with a filter passing virus of nervous origin. » (*The Lancet*, London, 1923.)
40. Wertheimer (E.) et Dubois : « Ralentissement initial de la sécrétion urinaire provoquée par les injections intravasculaires hypertoniques. » (*Ann. de Biol.*, 1914.)
41. Wintrobe : « Taux urinaire comme test de l'élimination de l'urée sanguine par le rein. » (*Journ. of Laborat. and chemical Medicine*, juin 1929, vol. XIV, n° 9.)

Travail du Laboratoire d'Anatomie pathologique
de la Faculté de Médecine de Marseille

LE MÉNINGOBLASTOME LACUNAIRE DES MÉNINGES SPINALES

par

L. CORNIL et M. MOSINGER

Tentant de préciser les limites nosographiques des tumeurs des méninges spinales, lors de notre rapport du prix Déjerine, présenté en 1932 à la Réunion annuelle internationale de la Société de Neurologie, l'un de nous rappelait que, suivant la description aujourd'hui classique d'Oberling, puis celles de Masson, de Roussy et Cornil, il y avait lieu, dans le méningoblastome, de distinguer deux types cellulaires.

Le premier, constitué par des éléments volumineux à protoplasme clair, peu allongés, à noyau ovoïde ou arrondi, présentant une tendance remarquable à fusionner et à constituer des plasmodes, réalise le *méningoblastome de type épithélial d'Oberling* ou *neuro-épithélial à cellules globuleuses de Roussy et Cornil.*

Le second type cellulaire, représenté par des cellules allongées, fusiformes, lamelleuses, à protoplasme plus foncé, à noyau étiré, mais d'aspect clair comme dans le premier type et se distinguant par la netteté des noyaux fibroblastiques, réalisant le *méningoblastome* à *type glial fusiforme* (Oberling, Roussy et Cornil).

Parfois, d'ailleurs, ces éléments se rencontrent simultanément dans la même tumeur et il existe toutes les transitions entre les deux variétés.

ANNALES D'ANATOMIE PATHOLOGIQUE, T. X, N° 6, JUIN 1933.

Chacune revêt cependant plusieurs aspects morphologiques différents.

Ainsi, le méningoblastome à cellules fusiformes reconnaît, croyons-nous, trois variétés secondaires que nous avons décrites dans notre rapport et que nous indiquerons très brièvement ici :

FIG. 1. — *Méningoblastome lacunaire* (cas 1).
Aspect spongieux caractéristique avec contenu granuleux.

Dans la première, les cellules s'ordonnent en faisceaux. C'est le *type fasciculé*.

Dans la seconde, les cellules s'imbriquent les unes dans les autres pour former des corps concentriques *(corps concentriques à cellules fusiformes)* qui doivent être distingués des corps concentriques à cellules du type épithélial.

Une troisième variété, enfin, se distingue par son aspect en réseau.

C'est le *méningoblastome réticulé*, qui ressemble par de nombreux traits à certains schwannomes ou neurinomes réticulés.

Dans ce dernier cas, la tumeur est formée par un feutrage fibrillaire à mailles souvent arquées, sur lequel sont irrégulièrement disposés des noyaux cellulaires.

Certains de ces méningoblastomes se distinguent encore non seulement

FIG. 2. — *Méningoblastome lacunaire.*
Insertions des fibrilles sur la paroi d'un vaisseau.

par leur structure réticulée, mais par la présence de lacunes volumineuses, étirées, vides ou contenant, en plus ou moins grande abondance, un produit tantôt finement granuleux, tantôt homogène, teinté en rose pâle par l'éosine, en violet par le trichrome de Masson.

Il en résulte un aspect spongieux caractéristique sur lequel nous voudrions attirer l'attention.

Ces tumeurs justifient ainsi le nom de *méningoblastome lacunaire* dont

l'un de nous, avec L. Imbert et G. Aymes, a décrit un premier cas typique (juillet 1932) et dont nous avons pu observer, tout récemment, un nouvel exemple, dû à l'obligeance de MM. Ranque et Senez.

Elles donnent, à première vue, l'impression d'un lymphangiome. En réalité, les lacunes sont exceptionnellement bordées par des éléments endothéliformes. Généralement, elles sont limitées directement par des travées de protoplasme fibrillaire semées de noyaux ovoïdes ou allongés,



FIG. 3. — *Méningoblastome lacunaire* (cas 2). Aspect spongieux.

du type méningoblastique, à chromatine poussiéreuse assez abondante, souvent nucléolés, travées se présentant sans limites cellulaires. De-ci de-là, les noyaux se réunissent aux points d'entrecroisement des travées en amas plus ou moins volumineux, tels qu'on les observe dans tous les méningoblastomes à cellules fusiformes. En certains points, la tumeur prend l'aspect typique du méningoblastome réticulé banal.

En ce qui concerne la vascularisation, relativement peu abondante, elle est constituée par des capillaires volumineux sur lesquels viennent s'insérer, suivant le mode radiaire, de longues fibrilles protoplasmiques.

De toute façon, il nous semble que ce type de méningoblastome mérite d'être isolé. Nous ne l'avons rencontré jusqu'ici qu'au niveau des méninges spinales, dans une proportion de 2 cas sur 17 tumeurs du même groupe histologique.

Il reproduit fidèlement la structure de l'arachnoïde normale, étant

FIG. 4. — *Même cas.*
Remarquer la présence de quelques plages cellulaires massives et de boules de collagène.

constitué par un système de cellules allongées, d'aspect lamellaire, anastomosées, qui cloisonnent l'espace sous-arachnoïdien. On comprendra pourquoi, dans ces conditions, nous n'hésitons pas à admettre que les lacunes, dans ce cas, constituent de véritables voies de cheminement du liquide céphalo-rachidien.

ANALYSES

SANG. — ORGANES LYMPHO-HÉMATOPOÏÉTIQUES

GÖRÖG (D.). — Au sujet de la thrombopénie essentielle. Contribution expérimentale à la question de l'action de la splénectomie sur la moelle osseuse et le nombre des plaquettes sanguines. (Ueber die essentielle Trombopenie. Ein experimenteller Beitrag zur Wirkung der Entmilzung auf das Knochenmark und die Zahl der Blutplättchen). — *Virch. Arch.*, 284, n° 3, 1932, p. 917.

L'auteur fait remarquer, à propos de 3 cas personnels de thrombopénie dite essentielle, que les images présentées par la moelle osseuse sont des plus variables et sont souvent contradictoires. Il n'a pas retrouvé, entre autres, la dégénérescence toxique avec perte des granulations azurophiles des mégacaryocytes (Frank) ; il constate de plus que l'on ne peut établir de relation entre le nombre de plaquettes sanguines renfermées dans la rate et la maladie en question. Dans ses expériences entreprises sur des lapins, il trouva qu'après splénectomie la moelle osseuse peut présenter des images assez caractéristiques : les mégacaryocytes deviennent trapus, leurs prolongements sont courts, les granulations sont périnucléaires, sans disposition en secteurs ; le bord agranulaire est plus large et renferme de nombreuses vacuoles. Il s'agit de métamorphoses d'ordre régressif qui coïncident avec une élévation souvent considérable du nombre des globulins en circulation (élévation dépassant parfois le triple de la normale).

La plaquettocytose qui accompagne la splénectomie ne trouve toutefois pas son explication dans les modifications notées au niveau des organes hémopoïétiques.

FR. ROULET.

KU (D.-Y.) et LI (Y.). — Au sujet de l'érythroleucoblastose fœtale et de l'ictère grave des nouveau-nés. (Zur Kenntnis der fatalen Erythro-leukoblastose und des Icterus neonatorum malignus). — *Virch. Arch.*, 283, n° 1, 1932, p. 62.

Il s'agit d'un cas typique d'érythroleucoblastose fœtale, chez un nouveau-né qui présenta, douze heures après la naissance, un ictère intense et qui mourut au cinquième jour. Les examens microscopiques montrent de nombreux foyers de cellules sanguines embryonnaires (aussi bien myé-

loblastes qu'érythroblastes) dans le foie, la rate, l'estomac et la peau. L'ictère est provoqué par une exacerbation de l'ictère physiologique. Les auteurs s'appuient ici sur la théorie d'*Anselmino* et de *Hoffmann* : *in utero*, l'apport d'oxygène est minime, d'où divers phénomènes compensateurs tels que fréquence des battements cardiaques, forte teneur en hémoglobine, polycytémie, pléthore physiologique par exemple; dès la naissance, l'apport d'oxygène est brusquement et considérablement accrû : les phénomènes compensateurs disparaissent. Cela se traduit, pour une part du moins, par une élévation du taux de la bilirubinémie : l'ictère apparaît lorsque la bilirubinémie est intense et surtout lorsque les capillaires cutanés sont suffisamment perméables (disposition individuelle) pour laisser passer la bilirubine. Les auteurs se rangent aussi à l'avis de von Gierke, qui classe l'érythroblastose fœtale et l'hydropisie congénitale avec l'ictère grave des nouveau-nés dans le même groupe d'affections de l'appareil hématopoïétique; seule, la symptomatologie est différente; l'hydropisie et l'ictère semblent s'exclure.

FR. ROULET.

LEWIN (O.). — Les modifications morphologiques des organes hématopoïétiques après pertes de sang aiguës. (Die morphologischen Veränderungen in den blutbildenden Organen nach akuten Blutverlusten. Experimentelle Untersuchungen). — *Beitr. pathol. Anat.* (Ziegler), 88, n° 2, 1932, p. 349.

Recherches expérimentales sur des lapins soumis à de plus ou moins fortes saignées. Les modifications les plus remarquables se trouvent dans la rate, le foie et les ganglions lymphatiques. Dans la rate se détruisent, au cours des vingt-quatre premières heures qui suivent l'hémorragie, une quantité de polynucléaires et de globules rouges; il se produit un dépôt de pigment ferrugineux, une augmentation de volume des follicules lymphatiques et de leurs follicules secondaires, une hypertrophie des cellules réticulaires et des endothélia de la pulpe rouge. D'autre part, on observe une transformation des éléments réticulo-endothéliaux en macrophages qui emmagasinent de l'hémosidérine et des leucocytes en voie de destruction. Dès le deuxième jour apparaissent des amas de promyélocytes, de métamyélocytes et de myélocytes, particulièrement abondants du cinquième au neuvième jour; de même se rencontrent des érythroblastes et des normoblastes qui disparaissent plus rapidement, et dont les amas sont dissociés complètement au cours de la deuxième semaine.

Les modifications décrites dans les ganglions lymphatiques sont à peu près identiques à celles rencontrées dans la rate ; on trouve souvent des cellules géantes plurinucléées dans les sinus; l'érythrophagie est plus accentuée du deuxième au cinquième jour; il n'existe toutefois aucun foyer de myélo- ou d'érythropoïèse. Dans le foie, on remarque, au cours des deux premières semaines après l'hémorragie, un fin pigment brun (atrophique) des cellules hépatiques; il n'y a pas de modifications appréciables des cellules de Kupffer, aucun foyer de myélo- ou d'érythropoïèse.

On ne peut donc parler d'hématopoïèse extramédullaire que dans la rate, où un maximum d'intensité est atteint entre le deuxième et le neuvième jour après l'hémorragie.

FR. ROULET.

LUBARSCH (O.). — Au sujet des nodules calcaires et des phlébolites de la rate. (Ueber Kalkknötchen und Blutadersteine der Milz). — *Virch. Arch.*, 286, n° 2, 1932, p. 253.

A côté des phlébolites et des nodules dits « sidérocalcaires » ou « sidéromycosiques » de la rate, on peut rencontrer, dans la pulpe splénique, des formations conjonctives imprégnées de sels de chaux affectant plus particulièrement les follicules lymphatiques. Lubarsch donne une description minutieuse de ces formations, trouvailles en général accessoires, et pense qu'il doit s'agir de processus à ranger parmi le grand groupe des inflammations chroniques de la paroi vasculaire. Dans tous les cas qu'il rapporte, il lui fut possible de déceler des formes de passage entre les stades initiaux, caractérisés par une légère prolifération conjonctive périvasculaire et la formation de nodules fibreux pauvres en cellules, riches en fibrilles, dans le centre desquels se déposent les sels de chaux.

FR. ROULET.

FASIANI (G.-M.) et OSELLADORE (G.). — Réalisation expérimentale de lésions sidérofibreuses de la rate. (Ueber experimentelle Erzeugung siderofibröser Milzveränderungen). — *Virch. Arch.*, 284, n° 2, 1932, p. 474.

En admettant que les lésions sidérofibreuses ou ferrugino-calcaires de la rate (nodules de Gandi-Gamna) soient le résultat de troubles dégénératifs, les auteurs ont entrepris une série de recherches pathogéniques expérimentales chez le chien, le chat et le lapin. Alors que les résultats furent régulièrement positifs chez les chiens et les chats, ils furent toujours négatifs chez les lapins. Après injection d'une goutte d'alcool absolu ou de chlorure de calcium, ainsi qu'après ponction splénique avec une aiguille de diathermie, les auteurs virent se former régulièrement des lésions dégénératives scléropigmentaires, avec incrustations calcaires comparables en tous points aux nodules de Gandi-Gamna : la localisation est, dans ces expériences, plus spécialement liée aux trabécules, les fibres collagènes sont imprégnées de sels ferrugineux et calcaires qu'il est possible de dissocier après décalcification; ces fibres collagènes ne semblent pas être fragmentées comme l'admettent certains auteurs. Il doit s'agir, selon Fasiani et Oselladore, de lésions d'ordre dégénératif combinées à une stase; celle-ci fut réalisée expérimentalement par la ligature au hile de quelques branches de la veine splénique.

FR. ROULET.

BROCKERTZ (W.). — Contribution à la genèse des formations sidérocalcaires dans la rate. (Ein Beitrag zur Entstehung der gestrüppartigen Eisen-und Kalkablagerungen der Miltz). — *Virch. Arch.*, 285, n° 3, 1932, p. 734.

L'auteur donne la description d'une rate fortement hypertrophiée dans un cas de cirrhose du foie. Il a constaté la présence de nombreux nodules sidérocalcaires, qu'il décrit minutieusement. Il s'attache plus particulièrement à la question de la localisation des dépôts ferrugineux et calcaires. Ses examens histochimiques montrent que les sels de chaux et les combinaisons ferriques ou ferreuses ne se déposent pas toujours au niveau du tissu périvasculaire collagène, mais que le réticulum pulpaire

peut être souvent, parfois même uniquement intéressé. Lorsqu'on fait disparaître les dépôts calcaires ou ferrugineux par des réactions appropriées, on constate que le centre des nodules est formé de fibres réticulaires épaissies, tuméfiées; ces fibrilles seraient en quelque sorte la charpente du nodule. Lorsque les dépôts sont très intenses, il se forme à leur pourtour une forte réaction fibreuse accompagnée d'un granulome qui renferme parfois des cellules géantes (le pigment agit comme un corps étranger).

L'auteur rejette l'hypothèse d'une mycose, il pense que ces modifications sont le résultat de troubles circulatoires divers.

FR. ROULET.

BARTSEL (G.-H.) et POSSELT (A.). — Echinococcose alvéolaire à foyers multiples avec atteinte particulière de la rate. (Mehrherdiger Echinococcus alveolaris mit besonderer Beteiligung der Milz). — *Virch. Arch.*, 285, n° 3, 1932, p. 665.

L'intérêt de cette communication réside principalement dans le fait de la multiplicité des foyers parasitaires ; la rate est particulièrement intéressée, elle pesait 2030 grammes, la majeure partie de l'organe représentée par une tumeur volumineuse, molle à coque dure ; de nombreux foyers furent en outre constatés dans les deux hémisphères avec érosion secondaire de la calotte cranienne, dans le foie avec infiltration *per continuitatem* de la base pulmonaire droite et de la surrénale droite ; de petits foyers furent aussi rencontrés dans une côte et les ganglions lymphatiques rétropéritonéaux paraaortiques. Les auteurs ne trouvèrent des scolex et des crochets qu'au niveau des foyers cérébraux.

FR. ROULET.

SCHMIETA (H). — Contribution à l'étude de l'Echinococcose humaine. (Zur Lehre vom Echinococcus des Menschen). — *Virch. Arch.*, 285, n° 3, 1932, p. 650.

Description de trouvailles exceptionnelles dans l'infection à échinocoques : péri-, méso- et endophlébite échinococcique dans un cas de gros échinocoque alvéolaire du foie ; formation de dépôts d'hématoïdine particulièrement riches dans la coque d'un kyste hydatique; échinococcose alvéolaire primaire de la rate et échinococcose multiloculaire de la glande mammaire.

FR. ROULET.

ISELI (O.). — L'influence de l'arsenic sur le tissu lymphatique privé de centres germinatifs. (Die Arsenschädigung im « keimzentrenlosen » lymphatischen Gewebe). — *Beitr. z. pathol. Anat.* (Ziegler), 89, n° 3, 1932, p. 529.

Des expériences précédentes avaient montré à von Albertini (à l'instigation duquel fut entrepris le présent travail) que des poisons caryoclasiques (Pb, As), introduits par voie sanguine, produisent au niveau du tissu lymphatique des lésions électivement localisées aux centres germinatifs, alors que, sous l'influence de facteurs tels que les rayons X, c'est le tissu lymphatique en entier qui est lésé ; von Albertini avait admis

que les centres germinatifs devaient être considérés comme des appareils de filtration avec vascularisation spéciale. Il était intéressant de poursuivre cette étude sur des animaux dépourvus de centres germinatifs. Deux éventualités sont à envisager :

1° Si les centres germinatifs ne filtrent pas le produit toxique, on doit s'attendre à trouver des lésions diffuses du tissu lymphoïde ;

2° L'arsenic provoque l'apparition de centres de réaction, donc de centres germinatifs.

Les expériences entreprises sur de jeunes cobayes, qui ne possèdent encore aucun centre germinatif (jusqu'au dixième jour), ont montré qu'une dose unique assez forte d'arsenic provoque des lésions diffuses du tissu lymphoïde sous forme de pycnoses et de caryolyse lymphocytaires. Il ne s'observe jamais de néoformation de centres. De petites doses répétées font voir des images identiques, mais de plus faible intensité.

Ces expériences complètent les données de von Albertini et vérifient son hypothèse de centres filtrateurs, espèce de barrière protectrice contre des poisons caryoclasiques introduits par voie sanguine.

FR. ROULET.

KUBO (H.). — Contribution à l'étude de la formation des ganglions lymphatiques (recherches sur les ganglions paraaortiques et mésentériques). (Beitrag zur Kenntnis der Lymphknotenfunktion [Auf Grund von Untersuchungen an paraaortalen und Gekröselymphknoten]). *Virch. Arch.*, 283, n° 5, 1932, p. 593.

Travail d'ensemble qui résume les recherches sur les ganglions lymphatiques paraaortiques et mésentériques (200 cas examinés), au cours desquelles l'auteur s'est particulièrement attaché à la question des « ganglions rouges » (Helly). On trouve des globules rouges dans les sinus des ganglions rétropéritonéaux paraaortiques dans 84,5 % des cas, dans 19,5 % dans les ganglions mésentériques. Tandis que ces derniers ne renferment du fer que dans 3,5 % des cas examinés, 49,5 % des ganglions paraaortiques contiennent de l'hémosidérine en quantités plus ou moins considérables. Avec l'âge, la teneur en érythrocytes et en fer augmente ; elle est à peu près la même, qu'il s'agisse de maladies de l'appareil cardiovasculaire ou de maladies infectieuses aiguës et chroniques. La teneur en fer est faible dans les affections cardiovasculaires et au cours de la tuberculose, très minime dans l'anémie pernicieuse, fort élevée par contre dans les leucémies. Les ganglions paraaortiques renferment une grande quantité de fer dans les cas de cirrhose hépatique.

L'auteur rejette le terme de « haemolymphknotem » ; les globules rouges ne sont pas formés dans les ganglions, mais sont apportés par voie lymphatique ou proviennent des capillaires sanguins des ganglions, surabondamment bourrés de sang au cours de la stase, par exemple. En ce qui concerne le dépôt ferrugineux, l'auteur confirme le point de vue de Wätjen, qui envisage que ce dépôt au niveau des sinus est un processus qui presque toujours précède le dépôt dans les cellules réticulaires. On ne peut plus classer les ganglions paraaortiques dans le même groupe que les ganglions mésentériques, comme le veut Nordmann, parce que leurs fonctions paraissent totalement différentes.

FR. ROULET.

RUDEBECK (J.). — Recherches expérimentales sur les follicules secondaires (centres germinatifs) des ganglions poplités chez le lapin au cours de l'infection staphylococcique. (Experimentelle Untersuchungen über die Sekundärknötchen in den Kniekehlenlymphknoten des Kaninchens bei Staphylokokkeninfektion). — *Virch. Arch.*, 284, n° 2, 1932, p. 504.

L'auteur montre, ainsi que l'ont fait Sjövall et Sjövall, Nishii et Ch. Grégoire, que les centres germinatifs des follicules lymphatiques des ganglions régionaux d'une infection augmentent de nombre et de volume ; dans les conditions d'expériences choisies par Rudebeck, les images les plus caractéristiques s'observèrent entre le dixième et le douzième jour de l'infection. Les mêmes observations furent faites auparavant par Ch. Grégoire, chez le lapin, pour les ganglions lymphatiques régionaux d'un phénomène d'Arthus cutané.

FR. ROULET.

SCHERF (H.). — Recherches expérimentales sur l'emmagasinement et la résorption de substances étrangères dans l'amygdale du lapin. (Expérimentelle Untersuchungen über die Speicherung und abscheidung von Fremdstoffen in der Kaninchen-Gaumenmandel). — *Virch. Arch.*, 283, n° 1, 1932, p. 74.

Les expériences entreprises par l'auteur sur le pouvoir résorptif des amygdales du lapin montrent qu'après attouchement de la muqueuse buccopharyngée avec une solution à 0,35 % de bleu trypan, on ne remarque pas d'emmagasinement spécial du colorant ; si ce colorant est diffusé par un « spray » (pulvérisation) dans la cavité pharyngée, les assises supérieures de l'épithélium peuvent se charger de colorant. Si l'on insuffle de l'encre de Chine, on constate par contre que les particules d'encre s'amassent au fond des cryptes amygdaliennes et pénètrent peu à peu dans les couches superficielles du tissu lymphoïde. Il résulte de ces expériences que seuls des agents d'ordre mécanique, c'est-à-dire constitués par des particules grossières, peuvent pénétrer au travers de l'épithélium dans le tissu lymphatique, alors que des substances colloïdales ne sont pas résorbées par l'épithélium intact.

Les conditions de la circulation lymphatique des amygdales sont discutées et décrites.

FR. ROULET.

SOCIÉTÉ ANATOMIQUE DE PARIS

(103e ANNÉE)

Séance du 1er juin 1933.

Présidence de M. G. ROUSSY.

SOMMAIRE

Anatomie

DAMBRIN (PAUL). — Un monstre dérodyme triome humain..... 827

DUCROQUET (R.) et COUTURIER (A.). — Agénésie des deux fémurs. Un cas suivi pendant cinq ans..... 810

DUPAS (J.) et BADELON (P.). — Le ligament interbronchique 825

MAKOTO SAÏTO. — Etude sur la lymphographie chez l'homme (lymphovasculographie et lymphadénographie) 761

PIRES DE LIMA. — A propos d'un nouveau cas d'ectromélie..... 830

PROUST (R.), ABOULKER et BEUZARD. — Remarques au sujet de l'abord de l'arc postérieur de l'atlas au cours de l'opération d'Ody..... 767

PROUST (R.), MAURER (A.) et BENOIT (H.). — Le repérage des organes précostaux au cours de l'abord postérieur de la première côte... 762

Anatomie pathologique

ALBOT (G.) et SEBAH (P.). — Hépatite corticale pseudo-lithiasique révélée par des coliques hépatiques... 757

DIEULAFÉ (R.). — Tumeur maligne de l'omoplate..... 823

DUBOUCHER (H.), MONTPELLIER (J.) et LAFFARGUE (F.). — Epithélioma mammaire avec réaction de type myéloplaxique 787

DUCROQUET (R.) et COUTURIER (A.). — Dix cas de *Spina bifida occulta* de la région dorsale inférieure... 806

DUCROQUET (R.) et GROLEAU (L.). — Radiographie de profil du col fémoral dans la coxa vara de l'adolescence 799

DUCROQUET (R.) et GROLEAU (L.). — Deux cas de pied en éventail.... 804

GUÉRIN (P.) et BOUTRON (J.). — Schwannome xanthélasmisé 796

LHERMITTE (J.), DE MASSARY (J.) et TRELLES (J.-O.). — Gliose extrapie-mérienne et formations névromateuses dans une variété de syphilis bulbo-spinale 738

MEILLIÈRE (J.), NICOLAS (M.) et ALIVISATOS (C.-N.). — Tumeur axillaire de structure malpighienne avec réaction giganto-cellulaire coexistant avec un épithélioma glandulaire du sein..... 782

MILLOT (J.-L.). — Cortico-surrénale aberrante du ligament large..... 818

MOREL (L.) et FABRE (P.). — Un cas de péritonite chronique encapsulante 820

PORTES (H.) et ISIDOR (P.). — Deux cas de tumeurs ovariennes bilatérales secondaires à un cancer gastrique cliniquement silencieux (tumeurs de Krükenberg)..... 792

SAINTON (P.) et MILLOT (J.-L.). — Dégénérescence maligne d'un adénome parathyroïdien éosinophile au cours d'une maladie de Recklinghausen 813

SÉNÉCHAL (M.) et LUTHEREAU (G.). — Un cas de luxation latérale du coude droit, variété interne et incomplète; présentation de pièce.. 780

WEIL (M.-P.) et DELARUE (J.). — La biopsie de la synoviale. Les enseignements que l'on peut en attendre dans l'étude des affections articulaire; 745

WORMS (G.), RATEAU (J.) et LEROUX-ROBERT (J.). — Ossification de la choroïde 773

COMMUNICATIONS

GLIOSE EXTRA-PIE-MÉRIENNE ET FORMATIONS NÉVROMATEUSES DANS UNE VARIÉTÉ DE SYPHILIS BULBO-SPINALE

par

J. Lhermitte, J. de Massary et J.-O. Trelles.

En dehors des méningo-myélites à caractère histologiquement spécifique, on sait qu'il existe des altérations de la moelle et du bulbe rachidien que l'on peut attribuer à la même cause originelle, bien qu'ici les lésions ne portent pas, comme les précédentes, le cachet anatomique de la spécificité.

Parmi celles-ci, il convient de faire une place particulière à une forme de syphilis bulbo-spinale caractérisée par la dégénération marginale des faisceaux blancs associée à une prolifération particulièrement intense de la névroglie sous-pie-mérienne, c'est-à-dire du réseau marginal de Gierke.

L'observation que nous rapportons ici peut être considérée comme un exemple très pur de spécificité bulbo-spinale que nous avons en vue.

OBSERVATION CLINIQUE RÉSUMÉE. — Mme Lhu..., soixante ans, typographe, entre à l'Hospice Paul-Brousse le 10 mars 1931, pour des troubles de la marche.

La maladie a commencé il y a six ans, après un petit ictus, et s'est installée progressivement, entrecoupée de quelques ictus légers. A son entrée, elle présente une paraparésie spasmodique permettant la marche.

Le 25 mai 1931, nouvel ictus. Depuis lors, elle ne peut plus se lever de son lit.

EXAMEN LE 20 JUIN 1931. — Malade incapable de marcher, confinée au lit, les jambes en demi-flexion sur les cuisses et celles-ci en demi-flexion sur le bassin. Tous les mouvements volontaires des membres inférieurs, sauf quelques mouvements passifs, sont très difficiles en raison d'une forte contracture.

La motilité des membres supérieurs est normale, la réflectivité très vive.

Aux membres inférieurs, la réflectivité tendineuse est très faible. Pas de clonus du pied ni de la rotule. Réflexes de défense très marqués. Les réflexes abdominaux sont vifs. Les cutanés plantaires se font en *extension bilatérale*.

Pas de troubles nets de la sensibilité. Par ailleurs, la motilité oculaire extrinsèque et intrinsèque est normale. Déglutition difficile des liquides.

Troubles sphinctériens (incontinence totale des matières et urines).

Bordet-Wassermann positif dans le sang. Azotémie : 0,55.

Evolution. — Mauvais état général, température oscillant autour de 38 ; escarres, cachexie. Mort le 29 juin 1931.

EXAMEN ANATOMIQUE. — *Protubérance. Méthode de Loyez.* — La protubérance est petite dans son ensemble, mais indemne de toute lésion. L'aqueduc de Sylvius et la partie supérieure du quatrième ventricule ne présentent pas de modi-

fications. La paroi épendymaire est lisse et normale. Aucune dégénérescence des fibres cortico-spinales. Le ruban de Reil est absolument intact, aucune lésion vasculaire, ni méningée.

Bulbe. — Le bulbe apparaît tout de suite beaucoup plus réduit dans son volume que la protubérance. *Au niveau du sillon bulbo-protubérantiel,* avec la méthode myélinique de Loyez, on constate qu'il n'existe absolument aucune dégénérescence. Les pyramides sont un peu grêles, mais parfaitement colorées. Il en est de même des olives bulbaires, de la substance inter-olivaire, etc. Les stries acoustiques rampent sur le plancher du ventricule et se montrent extrêmement colorées et de forme puissante. Ce qu'on remarque, c'est, au niveau du

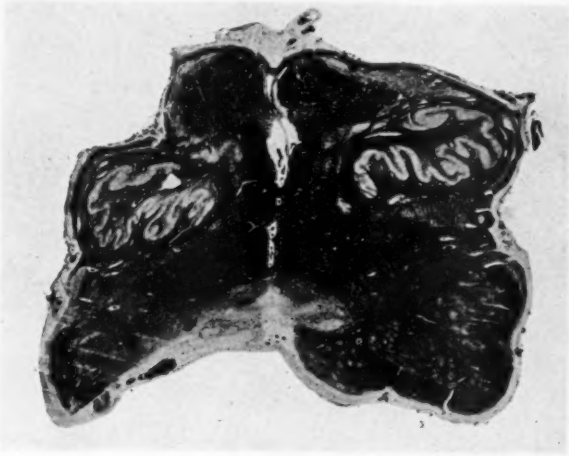

FIG. 1. — *Bulbe. Hémiatrophie gauche, pas de dégénération pyramidale.* Gliose importante couvrant le plancher du IVe ventricule et entourant les côtés du bulbe. En haut et à gauche, derrière le C. restiforme, névrome. (Méthode de Weigert-Loyez.)

plancher et dans les deux tiers antérieurs du bulbe, l'existence d'une enveloppe de tissu névroglique située *en dehors de la pie-mère.* Sur le quatrième ventricule, l'épaississement névroglique est considérable. Il est formé de fibres névrogliques formant un feutrage serré et dans lequel on rencontre, au niveau du sillon médian, des formations épithéliales en rosettes, vestiges d'inclusions épendymaires. La prolifération continue tout autour du bulbe et apparaît nettement située en dehors du revêtement pie-mérien. Les nerfs mixtes la traversent, mais ne se mélangent pas avec elle.

Dans la partie moyenne du bulbe, l'aspect est le même, mais la prolifération névroglique a encore beaucoup augmenté. Elle forme une membrane épaisse qui se poursuit jusqu'au-devant des pyramides, elle enveloppe donc ainsi complètement le bulbe dans sa partie moyenne. Ici, pas plus que plus haut, on ne reconnaît de dégénérescence fasciculaire non plus que de lésions vasculaires en foyer.

Les vaisseaux extra-bulbaires ont leurs parois hypertrophiées et en dégénérescence hyaline. La pie-mère est modérément hypertrophiée.

Dans cette prolifération névroglique, au niveau du ventricule, on retrouve une prolifération extrêmement abondante de formations glanduliformes réalisées par des inclusions de l'épithélium épendymaire. Celles-ci forment, de place en place, des apparences tubulaires.

Bulbe inférieur. — Les pyramides sont un peu grêles, mais non dégénérées. Le bulbe dans l'ensemble est diminué de volume. Les olives sont normales. La prolifération névroglique qui enveloppe le bulbe est ici à son maximum et

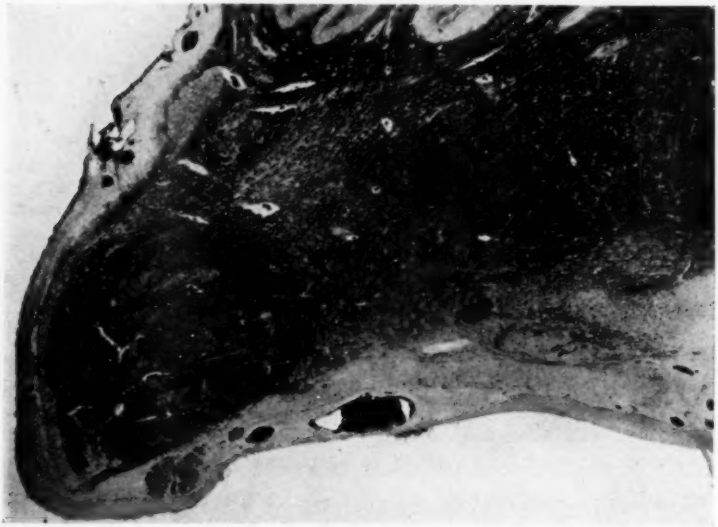

FIG. 2. — *Gliome du IVe ventricule en dehors du revêtement épithélial, néoformations vasculaires.*
Deux névromes myéliniques en arrière du C. restiforme. (Même méthode que ci-dessus.)

forme presque un revêtement complet. Dans l'angle externe du ventricule, on remarque deux formations très importantes formées par l'entrelacs de fibres nerveuses néoformées tourbillonnant en divers sens à la manière des *névromes* que l'on voit dans les nerfs périphériques. Ces deux *masses névromateuses* semblent indépendantes des pédoncules cérébelleux inférieurs en arrière desquels elles se trouvent. A ce niveau, il est remarquable qu'au niveau du plancher du quatrième ventricule le revêtement névroglique a proliféré et a été séparé de l'épithélium épendymaire par une membrane conjonctive lamelleuse, laquelle continue avec la pie-mère. Ici, le névrome apparaît situé au-dessous du revêtement pie-mérien, ou mieux dans un dédoublement de celui-ci ; il est donc situé entre deux plans conjonctifs.

En certains endroits, on aperçoit très nettement que le réseau fibrillaire

extra-pie-mérien se raccorde par des ponts importants avec le tissu névroglique marginal du bulbe.

Cervelet. — Le cervelet est un peu grêle. Raréfaction des fibres des folioles cérébelleuses, mais aucune dégénérescence. Diminution du nombre des cellules de Purkinje, celles qui restent sont d'apparence normale.

Moelle cervicale supérieure. — Dilatation et sclérose de l'artère spinale antérieure, épaississement pie-mérien. Décoloration modérée des cordons postérieurs. Démyélinisation très nette de la partie périphérique ou marginale des cordons latéraux. Cette lésion est moins accusée sur les cordons postérieurs La substance grise est d'apparence normale.

Avec la méthode hématoxyline-éosine, l'épaississement de la pie-mère apparaît plus net et surtout l'on observe une coalescence du feuillet pariétal de l'arachnoïde avec la pie-mère au niveau des cordons postérieurs.

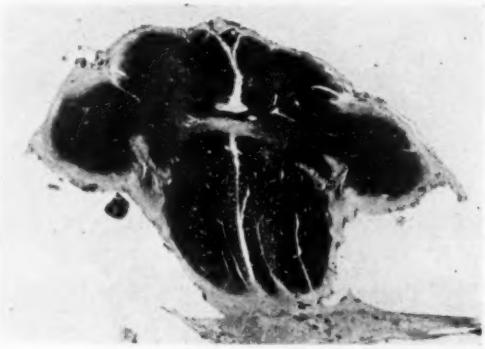

FIG. 3. — *Moelle cervicale supérieure.*
Atrophie des cordons latéraux, gliose marginale régulière et importante.

L'artère spinale antérieure laisse voir un épaississement considérable de l'endartère avec destruction de la tunique élastique interne et amincissement de la musculaire. Les faisceaux radiculaires postérieurs présentent la même lésion.

Moelle cervicale moyenne. — La moelle apparaît ici déformée, en forme de cœur de carte par atrophie des cordons latéraux. Le cordon postérieur apparaît démyélinisé légèrement au niveau des cordons de Goll, le cordon antérieur au niveau des cordons pyramidaux directs. La sclérose marginale avec démyélinisation se montre ici considérable. Toute la périphérie de la moelle apparaît en clair, tranchant sur les faisceaux conservés. Cette lésion est régulière et aussi bien marquée sur les cordons antérieurs que sur les latéraux et les postérieurs. Les racines ne sont pas altérées au niveau des cordons de Goll ; adhérence et épaississement des leptoméninges.

Avec la méthode de Mallory-Leroux, on constate que la dure-mère n'est pas considérablement épaissie, tandis que l'arachnoïde viscérale est nettement proliférée, surtout dans sa partie postérieure.

Moelle cervicale inférieure. — La lésion est encore plus manifeste ici. Les cordons postérieurs sont véritablement saillants, tandis que les cordons laté-

raux sont affaissés et rétractés. La sclérose marginale est toujours aussi nette. Dans les cordons de Goll, légère démyénilisation. Ici, l'épaississement de la pie-mère et de l'arachnoïde est encore plus considérable. La prolifération du colla-

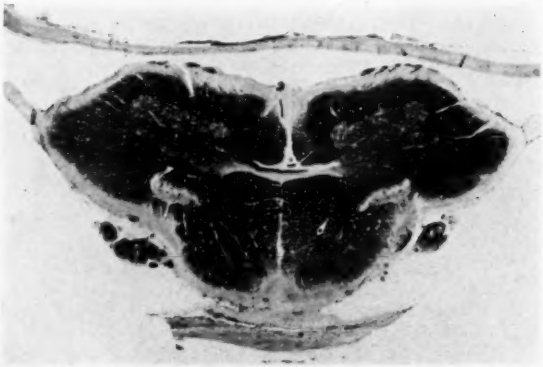

FIG. 4. — *Moelle cervicale. C. VI.*
Mêmes lésions que ci-dessus; leptoméningite postérieure.

gène est ici très importante, mais on ne retrouve aucun faisceau présentant les altérations à type d'infiltration lymphocytique ou plasmatique. La substance grise est normale. Le septum médian est épaissi et les vaisseaux, postérieurs et para-médians, sont épaissis par dégénérescence hyaline.

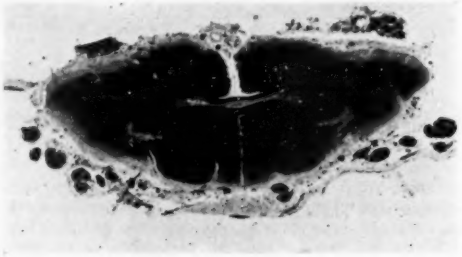

FIG. 5. — *C. VII.*
Mêmes lésions que ci-dessus; cependant, la pie-mère apparaît ici plus épaissie.

Moelle dorsale. — La moelle dorsale est extrêmement grêle. On y constate également la démyélinisation marginale et la sclérose névroglique, la pâleur des cordons postérieurs et des faisceaux pyramidaux directs. La substance grise est toujours normale. On ne retrouve plus ici que l'épaississement de la pie-

mère postérieure et de l'arachnoïde. La pie-mère est modérément hyperplasiée, surtout au niveau de la face postérieure, mais il n'y a plus de coalescence entre cette lame conjonctive et l'arachnoïde. Les racines antérieures et postérieures sont toujours normales, les ligaments dentelés ne sont pas épaissis. Les vaisseaux présentent des altérations moins manifestes que dans la région cervicale. Au niveau des racines postérieures, l'arachnoïde se montre épaissie, ainsi que la gaine lamelleuse qui entoure chaque faisceau radiculaire.

Méthode de Mallory-Leroux : les mêmes lésions se retrouvent aussi nettes.

FIG. 6. — *Moelle lombaire.*
Dégénération marginale portant davantage sur les cordons latéraux. Gliose sous-pie-mérienne. (Méthode de Weigert-Loyez.)

***

On le voit, aussi bien du point de vue biologique que du point de vue histologique, l'origine de l'affection n'est pas douteuse, il s'agit de syphilis bulbo-spinale à évolution lente.

Ce qui apparaît très particulier dans cette forme, c'est, d'une part, la localisation stricte des lésions sur la partie marginale sous-pie-mérienne de la moelle et du bulbe et, d'autre part, l'extraordinaire végétation de la névroglie.

Dans la moelle cervicale et dorsale, les dégénérations fasciculaires apparaissent très accusées surtout au niveau des cordons postérieurs et latéraux; dans la région lombaire, l'altération s'atténue, mais se montre encore très reconnaissable à la partie postérieure des cordons latéraux; dans les régions plus basses, les modifications de la moelle deviennent de moins en moins marquées pour disparaître à peu près complètement.

Cette *démyélinisation marginale* s'accompagne d'un double processus : la prolifération de la névroglie sous-pie-mérienne qui forme le réseau de Gierke et, d'autre part, l'épaississement de la pie-mère, spécialement dans la région postérieure.

Ces deux faits sont à retenir, car ils montrent que le compartiment pos-

térieur du sac arachnoïdo-pie-mérien réagit d'une manière légèrement différente de celle du compartiment antérieur, qu'enfin la dégénérescence des fibres marginales n'est pas conditionnée par des altérations des vaisseaux, ainsi qu'on l'observe dans l'immense majorité des myélites spécifiques. On peut ainsi supposer que le virus syphilitique et ses toxines agissent sur la moelle par la voie du liquide céphalo-rachidien plutôt que par l'intermédiaire du réseau vasculaire, et que réellement ce type de myélite syphilitique possède non seulement une physionomie propre, mais encore une pathogénie particulière.

Les altérations que l'on rencontre sur le bulbe apparaissent favorables à la thèse que nous avançons ici.

Que voyons-nous, en effet, sur le myélencéphale ? Tout d'abord une atrophie globale très accusée, puis une sclérose marginale avec épaississement de la lepto-méninge, enfin une prolifération extraordinairement végétante du réseau de la névroglie.

De même que sur la moelle, le réseau glial marginal apparaît augmenté d'épaisseur et formé de mailles serrées, mais ici la gliose revêt un caractère tout à fait anormal. En effet, on est extrêmement frappé par le fait que la prolifération névroglique s'effectue non seulement au-dessous de l'enveloppe pie-mérienne, mais s'étale *en dehors de la pie-mère*, sur presque toute la surface du myélencéphale. Sur les deux tiers inférieurs du bulbe, cette altération curieuse est évidente dès le premier regard. De dedans en dehors, le regard aperçoit le plan des faisceaux ascendants et descendants, puis celui du réseau marginal de Gierke, puis la pie-mère épaissie, enfin de nouveau un épais feutrage névroglique.

Si l'on suit cette coulée de névroglie vers la partie dorsale, c'est-à-dire le plancher du IVe ventricule, l'on voit que le feutrage névroglique se continue avec celui qui couvre complètement la surface ventriculaire. Sur le plancher, en effet, l'on observe, comme sur la moelle, l'épaississement du réseau névroglique marginal, ici sous-épithélial épendymaire, puis une épaisse couche de fibres névrogliques très dense. Entre la prolifération sus-épendymaire se place la lame épithéliale du plancher du ventricule. Celle-ci se montre modifiée; le revêtement des cellules épendymaires irrégulièrement disposées a perdu sa continuité; de plus, de nombreuses cellules ont proliféré et forment, de place en place, de fréquentes rosettes épithéliales ou encore réalisent des aspects glanduliformes.

En résumé, tant sur sa surface postérieure que sur ses flancs et une partie de sa face antérieure, le bulbe apparaît recouvert d'un double feutrage névroglique : l'un qui répond au réseau marginal de Gierke, l'autre à une formation exubérante et hétérotopique.

Comment comprendre cette singulière disposition ?

Dans un travail antérieur, Lhermitte a déjà, à propos de deux cas, exposé les caractères de la lésion que nous avons en vue, et indiqué quelle était la motrice de la prolifération gliale *extra-mie-mérienne*. Le fait que nous rapportons aujourd'hui confirme cette vue. En effet, de même que dans les faits précédents, il est facile de constater que la prolifération névroglique s'amorce au niveau du plancher ventriculaire et, de là, se développe en coulée de cire tout autour du myélocéphale. Ajoutons que cette couche névroglique néoformée prend certains points d'appui sur le réseau sous-pie-mérien, et qu'en certaines régions l'on peut observer la continuité du réseau de Gierke avec le réseau extra-pie-mérien.

Formations névromateuses. — Le processus de néoformation ne se borne pas à la prolifération gliale; il s'affirme, d'autre part, sur les fibres nerveuses myéliniques. Au niveau de la partie externe du plancher ventriculaire apparaissent deux masses, dont l'une assez volumineuse, faites d'un tourbillon de fibres myéliniques tout à fait typiques du névrome vrai.

Ces névromes se trouvent situés dans l'interstice ménagé entre deux plans de la pie-mère. Malgré nos recherches, il ne nous a pas été possible de préciser le faisceau dont ils dérivaient. Ce que nous pouvons dire, c'est que ces névromes sont indépendants des racines des nerfs bulbaires.

La situation de ces névromes n'est pas indifférente et plaide en faveur de l'opinion de R. y Cajal, selon laquelle la présence de tissu conjonctif favorise au plus haut degré la croissance des fibres nerveuses. La régénération intra-spinale des racines postérieures, dont Lhermitte a montré la fréquence et l'importance chez les blessés de guerre, ne s'effectue aussi régulièrement que parce que le traumatisme crée une cicatrice surtout faite de tissu conjonctif.

Les faits que nous venons de rapporter montrent donc, en dernière analyse, qu'il existe une variété de syphilis bulbo-médullaire caractérisée par : 1° une dégénération marginale de la moelle ; 2° une prolifération névroglique qui déborde les limites de la topographie normale du tissu névroglique ; enfin, 3° par la néoformation de névromes myéliniques intra-pie-mériens.

Toutes les caractéristiques de cette variété de spécificité bulbo-spinale nous semblent indiquer, de la manière la plus certaine, et le mode d'action de la toxi-infection tréponémique qui attaque le névraxe en partant des espaces sous-arachnoïdiens, et l'influence particulièrement irritative de certains virus syphilitiques sur le système nerveux central, qui aboutit à la formation de névromes, ainsi qu'à la végétation extra-pie-mérienne du tissu névroglique.

LA BIOPSIE DE LA SYNOVIALE. LES ENSEIGNEMENTS QUE L'ON PEUT EN ATTENDRE DANS L'ÉTUDE DES AFFECTIONS ARTICULAIRES

par

Mathieu-Pierre Weil et J. Delarue.

La grande diversité des affections articulaires qu'englobe le vocable très imprécis de « rhumatisme »; la difficulté de reconnaître, en pratique, la cause provocatrice et le type évolutif de chacune d'entre elles; l'insuffisance, à cet égard, de la plupart des explorations cliniques, bactériologiques ou biologiques, couramment employées, nous ont conduits à chercher une autre méthode capable, *a priori*, d'éclairer un diagnostic étiologique trop souvent en défaut.

C'est dans ce but essentiellement pratique que nous avons été amenés,

depuis plusieurs années, à prélever, par biopsie, un certain nombre de fragments de synoviales articulaires pour en faire l'examen histologique et l'étude bactériologique directe, par culture et par inoculation à divers animaux d'expérience. Quels que soient les enseignements que nous ayions pu tirer, dans certains cas, des recherches faites à ce point de vue, et sur lesquels nous reviendrons plus loin, il convient de souligner, dès à présent, l'intérêt théorique et doctrinal que présente l'étude comparative des lésions synoviales observées dans des affections articulaires d'étiologie, de symptomatologie et d'évolution diverses.

Pratiquée à l'étranger depuis assez longtemps déjà, en particulier par Friedrich, Burkhardt, Payr, Jancke (1), etc., la biopsie de la synoviale s'est toujours révélée à nous d'une innocuité absolue.

Le prélèvement biopsique a été fait chez nos malades sous anesthésie locale le plus souvent. L'anesthésie générale n'a été employée que lorsque la biopsie n'était que l'un des temps accessoires d'une intervention chirurgicale plus importante, telle qu'une méniscectomie, ou chez quelques malades pusillanimes qui la réclamaient.

Jamais nous n'avons observé le moindre incident post-opératoire. Bien plus, la simple petite arthrotomie que nécessite la biopsie a été suivie, chez plusieurs de nos malades, d'une amélioration importante et durable dans l'état de l'articulation explorée, et de celle-là seule, lorsque le sujet était atteint de polyarthrite. Ce dernier fait, observé souvent par Jancke, a conduit cet auteur à pratiquer systématiquement une biopsie synoviale chez les sujets atteints de certaines formes d'arthrite. L'avenir nous permettra peut-être de formuler autre chose que des hypothèses à l'égard de ces améliorations inattendues, que Burkhardt assimile judicieusement à celles que produit la simple laparotomie en cas de péritonite tuberculeuse, que l'on pourrait aussi rapprocher de la rétrocession rapide, parfois observée, de certaines pleurésies traînantes après une minime ponction exploratrice, et d'autres faits cliniques aussi curieux.

L'innocuité de la biopsie d'une membrane articulaire est évidemment soumise à des conditions formelles : le prélèvement ne peut être fait que par un chirurgien expérimenté, avec les précautions rigoureuses d'asepsie requises pour toute arthrotomie ; il a toujours été suivi, chez nos malades, de quelques jours d'immobilisation totale. Il est, par ailleurs, de nombreux cas où nous nous sommes, par principe, abstenus de pratiquer une arthrotomie exploratrice : les malades porteurs d'arthropathies d'étiologie évidente, ou manifestement infectieuses et aiguës; les sujets fébricitants, ou porteurs d'altérations viscérales patentes, ou en mauvais état général, ont été considérés par nous comme ne pouvant retirer de cette intervention, pourtant minime, aucun bénéfice ou pouvant même en éprouver quelque dommage.

Les fragments de synoviales que nous avons étudiés (2) proviennent de 44 malades atteints d'affections articulaires diverses, subaiguës ou chroniques, transitoires ou progressives.

Dans 10 cas, l'infection tuberculeuse semblait cliniquement à l'origine des troubles observés (5 fois, il s'agissait de polyarthrites chroniques à poussées inflammatoires successives ; 3 fois, d'hydarthroses du genou,

(1) Jancke (C.-E.) : *Zentralbl. f. Chirurgie*, 1929, avril, pp. 1036-1039.

(2) Les biopsies en ont été faites, pour la plupart, par MM. Banzet, Braine, Seillé et Thalheimer, à qui nous exprimons encore toute notre gratitude.

uni ou bilatérales; 2 fois, de phénomènes douloureux et fluxionnaires mono-articulaires récidivants).

Dans 3 cas de polyarthrite subaiguë, l'étiologie tuberculeuse semblait seulement possible. 3 de nos malades étaient atteints de polyarthrite d'origine probablement gonococcique, 4 d'arthrites micro-traumatiques, 3 réalisaient le tableau du rhumatisme déformant de Charcot. Enfin, dans 12 cas, il s'agissait de polyarthrites chroniques et, dans 9 cas, de mono-arthrites d'origines tout à fait indéterminées.

C'est le genou qui a été le plus souvent le siège de la biopsie et qui nous semble l'articulation de choix pour cette exploration ; celle-ci a été faite, dans ces cas, en avant du ligament latéral interne, entre le bord antérieur de celui-ci et le bord interne de la rotule. Les prélèvements ont intéressé aussi parfois le coude : ils ont été faits à la face externe de cette jointure.

***

L'inspection de la synoviale, au cours même de la petite intervention chirurgicale, nous a permis parfois d'acquérir déjà des renseignements importants sur les lésions articulaires en cause : aspect rouge vif, tomenteux, polypeux; épaississement de la capsule et de la synoviale; présence de grains riziformes ou de corps étrangers articulaires; lésions des ménisques.

Ces seules constatations macroscopiques nous ont été utiles, dans certains cas, pour préciser les tendances évolutives des lésions articulaires, ou pour écarter un diagnostic posé cliniquement. La seule arthrotomie nous a révélé aussi des faits d'une portée beaucoup plus générale à notre sens. Dans deux cas de rhumatismes chroniques progressifs, datant de longtemps, caractérisés par des déformations articulaires très importantes, l'arthrotomie nous a montré une synoviale intacte, et cette certitude n'a pas peu contribué à démontrer, dans notre esprit, le rôle considérable et quasi exclusif que jouent, dans certains cas de « rhumatismes » chroniques accompagnés de gros troubles fonctionnels, les altérations osseuses, musculaires et tendineuses.

Mais ce sont surtout les examens histologique et histo-bactériologique qui nous ont fourni des renseignements d'ordres divers.

Nous avons pu tout d'abord nous rendre compte de la valeur pratique de la méthode pour établir un diagnostic étiologique. 7 fois, l'examen des coupes de synoviales biopsiées nous ont permis d'établir avec certitude l'origine tuberculeuse des lésions observées ; dans 3 cas, il s'agissait de poyarthrite subaiguë dont la nature bacillaire était seulement présumée ; 3 autres malades étaient atteints de mono-arthrites chroniques à poussées subaiguës successives. Chez une autre, que nous avons observée avec M. Banzet, et qui présentait depuis trois ans toute la symptomatologie fonctionnelle et physique d'une lésion méniscale du genou droit, la découverte de follicules tuberculeux et de bacilles acido-résistants dans l'épaisseur de la synoviale fut pour nous une révélation inattendue. Une autre fois, c'est le gonocoque que nous avons trouvé sur les coupes de synoviale, dans un cas de polyarthrite subaiguë d'origine cliniquement imprécise.

Telles sont, parmi les 47 cas que nous avons étudiés, les seules constatations positives que nous ayions pu faire. Si la biopsie de la synoviale nous a souvent permis de connaître les tendances évolutives des lésions d'une articulation, elle n'a pu, le plus souvent, préciser un diagnostic étiologique en suspens. Encore ces renseignements positifs ont-ils été acquis grâce à l'étude bactériologique, plus souvent que par le seul examen histologique. C'est par la constatation de bacilles sur les coupes colorées au Ziehl (après fixation au formol à 15 %, indispensable pour ces recherches) que nous avons pu considérer comme certaine la nature tuberculeuse de certaines arthrites, alors que, sauf dans deux cas où nous avons observé des follicules typiques, les modifications histologiques étaient dépourvues de tout caractère spécifique.

Restent les précisions qu'a pu nous apporter l'inclusion de fragments de synoviales sous la peau de cobayes. La détermination d'une tuberculose expérimentale, chez certains d'entre eux, a pu constituer un argument en faveur de la nature bacillaire d'une arthropathie cliniquement imprécise. Mais, en l'absence de toute autre constatation corrélative, nous n'avons jamais pu, au fond de nous-mêmes, considérer comme sans réplique cet argument indirect soumis à trop de causes d'erreurs.

⁂

En regard de résultats pratiques aussi décourageants, après les espérances que l'on aurait été en droit, *a priori*, de fonder sur cette méthode, la biopsie de la synoviale nous a fourni des enseignements qui nous semblent intéressants en raison de leur portée très générale. Nous les avons trouvés dans l'examen histologique comparatif des nombreux fragments biopsiés qui constituent notre matériel d'étude.

Dans toutes les arthrites chroniques ou subaiguës fluxionnaires, mono ou polyarticulaires que nous avons étudiées histologiquement, quelles que soient leur étiologie — présumée ou certaine — et leurs circonstances cliniques d'apparition, les altérations de la synoviale présentent une similitude remarquable et peuvent se résumer en quelques types lésionnels qui ne sont sans doute que des stades ou des degrés divers d'un processus toujours identique dans ses divers phénomènes.

Dans certains cas, les altérations sont relativement discrètes. La surface interne de la synoviale est lisse, mais hyperémiée et dépolie. Les coupes histologiques intéressant toute l'épaisseur de la membrane (fig. 1) montrent celle-ci légèrement épaissie.

Le processus inflammatoire frappe presque exclusivement les couches les plus internes de la synoviale. Le revêtement cellulaire de la cavité articulaire, normalement discontinu, à peine visible, formé de quelques éléments cellulaires vaguement arrondis, inclus dans le tissu conjonctif péri-jacent au point d'en faire partie intégrante, apparaît ici profondément modifié : c'est un revêtement de morphologie nettement épithéliale, disposé sur plusieurs assises, formé de cellules vaguement polyédriques et tassées les unes contre les autres, qui rappellent les cellules malpighiennes.

Ce revêtement si profondément métamorphosé repose sur un tissu conjonctif riche en collagène, dense, parsemé de petits vaisseaux à paroi épaisse et sclérosée, parsemé aussi de cellules inflammatoires polymorphes mononucléées, lymphocytes, plasmocytes et mastzellen. Ces éléments sont souvent groupés en

ilots autour des vaisseaux ou forment des amas allongés laminés par les faisceaux collagènes. Cette zone de tissu fibreux pathologique est doublée en dehors

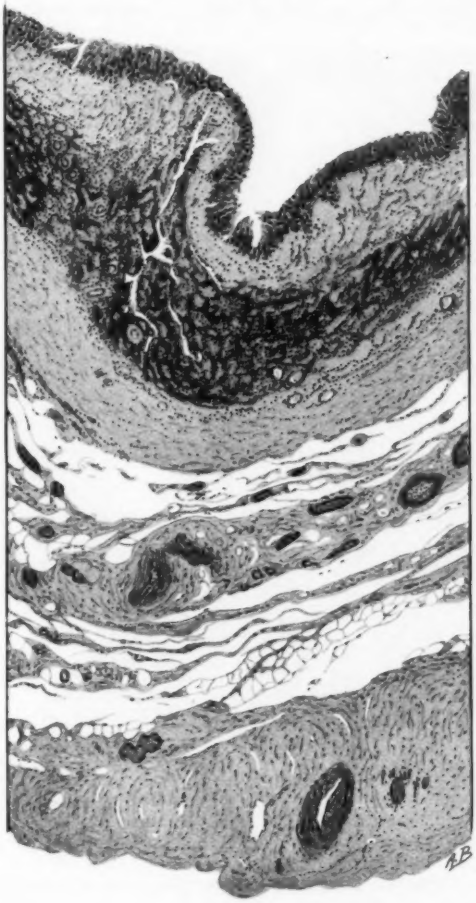

FIG. 1. — *Coupe intéressant toute l'épaisseur d'une synoviale.* Altérations relativement discrètes : métaplasie de l'endothélium. Granulome sous-jacent.

par un feutrage conjonctivo-adipeux à peine altéré, riche en vaisseaux et en nerfs, qui la sépare de la couche fibreuse la plus externe de la membrane synoviale, ici normale.

Nous avons rencontré ces altérations chez 5 malades atteints d'arthropathies diverses. Il nous semble impossible de les superposer à un type clinique quelconque d'arthrite mono ou polyarticulaire, pas plus qu'elles ne nous semblent ressortir à une étiologie particulière. Le granulome,

FIG. 2. — *Synovite fongueuse. Coupe longitudinale des villosités.* Remarquer l'importance du bourgeonnement vasculaire.

dont l'âge se juge sur le développement plus ou moins important de la sclérose, n'est qu'un degré — l'un des plus atténués et des plus limités — des altérations de la synoviale articulaire.

Le type lésionnel que nous avons constaté dans la plupart de nos observations est la synovite « fongueuse ». Les villosités rouge vif intense, parfois

opalines, qui tapissent la face interne de la synoviale, plus ou moins nombreuses suivant les cas, sont courtes et épaisses ou longues et grêles ; elles sont souvent anastomosées les unes avec les autres (fig. 2).

Sur une coupe de synoviale ainsi altérée, elles apparaissent coupées longitudinalement (fig. 2) ou transversalement (fig. 3). Le fait le plus frappant, lorsqu'on

FIG. 3. — *Coupe transversale de villosités développées dans la cavité articulaire d'un genou.*
Début de métaplasie de l'endothélium de surface.

étudie leur structure histologique, est leur extraordinaire richesse en vaisseaux, au point qu'elles évoquent l'idée d'un véritable angiome et surtout d'un bourgeon charnu téléangiectasique.

Ce sont des vaisseaux de néoformation inflammatoire, à paroi très grêle, très congestionnée. Ils sont accompagnés, dans leur prolifération exubérante, par un tissu conjonctif embryonnaire très riche en petites cellules rondes électivement groupées au contact même des vaisseaux sanguins.

Les villosités sont libres dans la cavité articulaire et il n'existe à leur surface, lorsqu'elles sont très jeunes, aucun revêtement cellulaire différencié nettement visible (fig. 2). Ce n'est que lorsque des fibres collagènes apparaissent en assez grand nombre qu'un revêtement superficiel devient nettement visible. Il tend, comme dans le cas précédent, à devenir multistratifié (fig. 3). Son épaisseur varie en raison directe de l'importance de la sclérose. Lorsque celle-ci

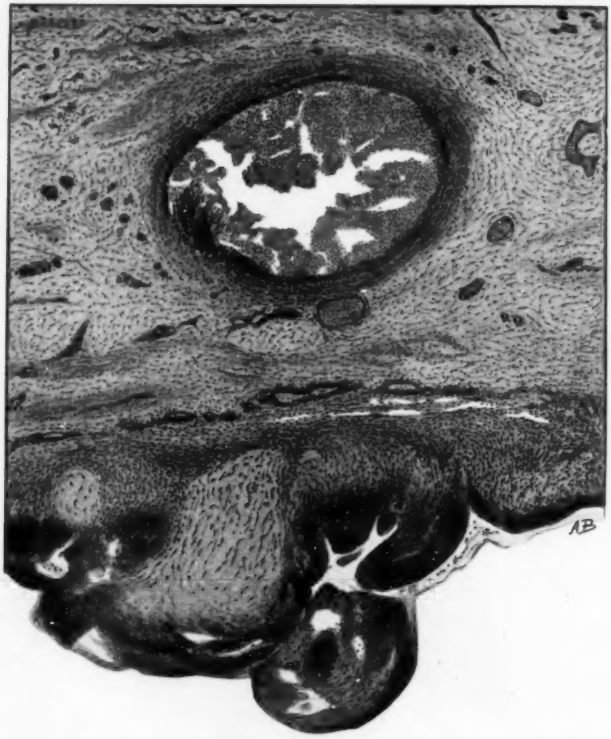

FIG. 4. — *Fragment de synoviale du genou prélevé chez un malade atteint de polyarthrite chronique d'origine indéterminée.*
Altérations dégénératives en surface et intra-murales

devient quelque peu intense au sein des villosités, elle se dispose surtout autour des vaisseaux néoformés. Leur lumière devient étroite, vide de sang, et les éléments cellulaires inflammatoires se raréfient autour d'eux.

Les villosités synoviales, ainsi constituées, s'implantent sur un tissu de granulation exactement semblable à celui dont elles sont constituées. Elles n'en représentent que la continuation et le bourgeonnement vers la cavité articulaire.

Le granulome qui occupe les couches les plus internes de la synoviale est

dans tous ces cas si important, qu'il arrive à tripler où à quadrupler l'épaisseur de la membrane articulaire.

La structure en est un peu différente suivant les points considérés. Riche en vaisseaux et en cellules inflammatoires dans les zones les plus internes, il est, dans les régions externes, envahi par un tissu fibreux qui ne laisse subsister, dans sa trame collagène très dense, que quelques petits vaisseaux à paroi

FIG. 5. — *Grains riziformes en voie de formation par nécrose fibrinoïde et atrésie vasculaire des villosités.*

épaisse et quelques rares îlots cellulaires. Entre ces deux aspects, toutes les transitions sont observées.

Dans la synovite villeuse, les altérations inflammatoires ne restent pas cantonnées aux couches les plus internes de la membrane articulaire.

Dans le coussinet adipeux péri-jacent, dans le surtout fibreux superficiel, s'observent des lésions d'importance variable, mais constantes : prolifération scléreuse, îlots cellulaires péri-vasculaires disséminés.

C'est dans une zone relativement profonde, assez loin de la base d'implantation des villosités, que nous avons deux fois observé des follicules tuberculeux.

Dans la même région, quelquefois dans l'épaisseur même du surtout fibreux

de la membrane articulaire, nous avons observé dans 5 cas, sur les coupes, la présence de formations nodulaires de petites dimensions, constituées par une plage de nécrose amorphe, enkystée dans une prolifération fibreuse dense. Ces nodules nécrotiques intra-muraux (fig. 4), dépourvus de toute métamorphose

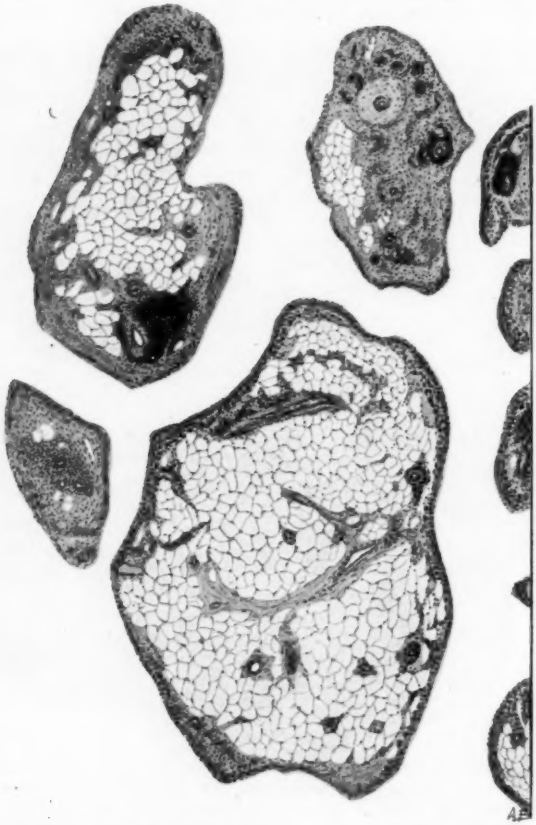

FIG. 6. — *Métaplasie adipeuse de l'axe conjonctivo-vasculaire de villosités synoviales, substratum du lipome arborescent articulaire.*

cellulaire épithélioïde, sont, d'après nos constatations anatomo-cliniques, souvent l'apanage des arthrites — mono ou polyarticulaires — particulièrement inflammatoires et douloureuses.

La synovite végétante constitue l'altération que nous avons le plus fréquemment rencontrée. Elle est à nos yeux le substratum le plus

habituel de la plupart des arthrites subaiguës. Dépourvus de tout caractère spécifique, étiologiquement parlant, les phénomènes inflammatoires productifs exubérants qui la réalisent ne peuvent nullement aider un diagnostic étiologique. Mais leur aspect permet, dans une certaine mesure, de juger les tendances évolutives de l'arthrite : l'activité de la prolifération vasculaire et, inversement, l'importance de la sclérose et de l'organisation du granulome sont des indices qui ont pu parfois nous aider à connaître l'évolution générale d'une manifestation articulaire.

Les constatations assez nombreuses que nous avons pu faire nous montrent avec certitude que la synovite villeuse est le point de départ de nombreuses lésions articulaires plus complexes, et confirment dans notre esprit le mode de formation déjà connu d'ailleurs de celles-ci.

Dans 3 cas où l'arthrotomie avait montré des *grains riziformes* intra-articulaires, nous avons suivi leur mode de formation. Ils résultent d'une dégénérescence fibrinoïde ou hyaline, massive ou partielle, des villosités intra-articulaires. Celles-ci arrivent de ce fait à se détacher de leur base d'implantation ; elles constituent bientôt ces corps libres dans la cavité articulaire, dépourvus de tout élément cellulaire vivant et de tout revêtement superficiel (fig. 5), dont les mouvements de l'articulation ont sans doute tôt fait de régulariser les contours et de polir la surface.

Nous avons pu suivre aussi, chez un malade atteint d'arthropathies à double localisation (genou et coude), le mode de formation d'un *lipome arborescent* du genou. Il résulte (fig. 6) d'une métaplasie adipeuse particulièrement importante des villosités synoviales, métaplasie que nous avons retrouvée, à des degrés beaucoup plus discrets, dans beaucoup de synovites végétantes d'étiologies variables.

Les *corps étrangers intra-articulaires* libres, si fréquemment observés, résultent de même de modifications des villosités articulaires. Soumis à des remaniements secondaires très fréquents (imprégnation calcaire, dégénérescence fibrinoïde, métaplasie adipeuse), le tissu conjonctivo-vasculaire qui constitue les villosités synoviales est plus souvent encore envahi par une sclérose dense au sein de laquelle, comme nous avons pu l'observer dans un cas, apparaît parfois une métaplasie cartilagineuse, voire osseuse. La libération du petit corps fibreux ou cartilagineux survient sans doute dès que la villosité ainsi modifiée a perdu ses connexions vasculaires.

*
**

A côté de tous ces derniers faits, que nous n'avons pu que brièvement résumer ici, la biopsie de synoviales nous a permis, en résumé, de faire une constatation beaucoup plus importante, à notre sens, en ce qu'elle peut permettre de mieux comprendre l'évolution générale de bien des affections articulaires et de certains facteurs qui président à leur apparition.

Quelle que soit la forme clinique des cas dans lesquels nous avons opéré la biopsie; quels que soient l'âge du malade et le nombre des articulations atteintes, les altérations de la membrane articulaire se sont révélées, à quelques exceptions près, dépourvues de tout caractère spécifique et fort semblables à elles-mêmes. Elles traduisent toujours un même processus inflammatoire, en tout cas des degrés ou des stades différents d'un même processus inflammatoire.

L'opposition frappante qui existe entre l'uniformité des processus

lésionnels et la diversité des syndromes réalisés et des étiologies en cause, démontre clairement, à notre avis, un fait que l'étude des nodosités rhumatismales (1) nous a déjà permis de constater ; à côté du facteur étiologique spécifique, dont il serait vain de nier toute l'importance dans le déterminisme des localisations, de l'allure et de l'évolution de beaucoup d'arthropathies, se manifeste jusqu'à l'évidence, dans la plupart, sinon dans toutes les affections articulaires subaiguës ou chroniques dites « rhumatismales », un facteur biologique très général, un état réactionnel particulier de l'organisme et des tissus, dont bien des faits cliniques et thérapeutiques confirment d'ailleurs l'existence et l'unité. Il est un trait d'union, dépourvu de spécificité étiologique, entre des formes cliniquement si diverses. Il est sans doute la condition primordiale de l'apparition même des arthropathies.

On peut, jusqu'à nouvel ordre, et par analogie avec ce que nous enseigne la pathologie de l'anaphylaxie et de l'idiosyncrasie, le considérer comme un phénomène d'hypersensibilité, quelque vague et imprécis que soit encore ce terme, et quelque difficile à expliquer et complexe que puisse être sa genèse. Les altérations histologiques que nous avons observées sont fort semblables, dans leurs éléments essentiels, aux lésions « hyperergiques » que Klinge, Roulet, ont reproduites expérimentalement, et considérées comme le substratum habituel des affections rhumatismales.

Si, dans la plupart de nos cas, le bourgeonnement vasculaire intense constitue l'altération fondamentale, il est quelques fragments de synoviales dans lesquels nous avons observé des phénomènes tissulaires dégénératifs qui représentent le degré le plus accentué de l'inflammation hyperergique. Les petits foyers intra-muraux de nécrose fibrinoïde que nous avons observés dans plusieurs cas réalisent exactement, avec leurs variantes, les aspects des nodosités rhumatismales et procèdent, sans aucun doute, des mêmes mécanismes formateurs. Il en est de même des petits foyers d'infiltration uratique que nous avons observés dans certaines synoviales de rhumatismes goutteux; ils sont identiques, histologiquement, aux tophi sous-cutanés.

Nous croyons, à propos des lésions de la synoviale dans les arthropathies « rhumatismales », comme à propos des nodosités rhumatismales et des tophi, devoir insister sur la similitude des lésions observées dans tous les cas et sur la particularité des réactions tissulaires qui les engendre toutes.

Aux dépens des spécificités étiologiques que la plupart des chercheurs se sont efforcés de dégager parmi des affections si polymorphes, se dégage la notion d'une véritable spécificité réactionnelle commune. Cette notion, fort importante, à notre sens, doit à son tour servir de bases à des recherches physio-pathologiques capables de faire mieux connaître les données des problèmes actuels.

(Travail des Laboratoires de la Clinique médicale de l'Hôpital Saint-Antoine [prof. F. Bezançon] et du Laboratoire d'Anatomie pathologique de la Faculté [prof. G. Roussy].)

(1) Weil (M.-P.) et Delarue (J.) : « Nodosités rhumatismales et tophi. Similitude des aspects histologiques du rhumatisme et de la goutte. » (*La Presse médicale*, 28 décembre 1932, n° 104.)

M. Moulonguet. — J'ai fait quelques biopsies de la synoviale sur des arthrites chroniques, pas aussi nombreuses que je l'aurais voulu et qui, par conséquent, ne me permettent pas encore des conclusions fermes. Mais il m'a semblé que ces biopsies permettraient sans doute de distinguer deux grands types de lésions synoviales chroniques : des lésions infectieuses où une couche inflammatoire, plasmocytaire notamment, s'étale sous l'endothélium, — et des lésions non infectieuses où se voient les réactions hyperplasiques et congestives de la synoviale, fréquemment associées aux altérations métaplasiques sur lesquelles insistait Delarue.

Par ces renseignements histologiques, joints aux observations cliniques, pourrait être mieux assurée la distinction entre arthrites chroniques et arthroses, proposée par les cliniciens, mais encore trop souvent incertaine et bien hypothétique quand il s'agit de l'appliquer, avec les seuls moyens de la clinique, à un cas déterminé.

HÉPATITE CORTICALE PSEUDO-LITHIASIQUE RÉVÉLÉE PAR DES COLIQUES HÉPATIQUES

par

Guy Albot et Paul Sebah.

On ne compte plus, actuellement, les exemples de coliques hépatiques survenant en dehors de toute affection vésiculaire. En dehors des lésions localisées de la région sous-hépatique (kystes hydatiques, gommes), les *hépatites diffuses* peuvent elles-mêmes se révéler par des coliques hépatiques, auxquelles Paviot, Gutmann, donnent le nom de « crises de foie », et prendre ainsi le masque d'une lithiase vésiculaire.

Parmi ces hépatites diffuses à symptomatologie douloureuse pseudo-lithiasique, certaines possèdent, par ailleurs, un aspect bien particulier qui en permet le plus souvent le diagnostic. Telles sont les coliques hépatiques signalées au cours des cirrhoses par Naunyn, au cours des ictères graves par Umber. Il existe, en outre, des hépatites diffuses au cours desquelles les coliques hépatiques représentent la manifestation clinique dominante; de ce fait, l'erreur de diagnostic avec une cholécystite devient beaucoup plus facile. Les exemples doivent en être fréquents; mais, dans la littérature, on n'en retrouve que de très rares cas. En 1921, Schrader (1) publie 3 observations où des coliques hépatiques suivies d'ictère avaient fait penser à tort à une lithiase biliaire : seule la biopsie, avec examen histologique, montra l'existence d'une « atrophie jaune aiguë » dans un cas, d'une cirrhose dans les 2 autres. En 1931, l'un de nous (2), étudiant les hépatites satellites des cholécys-

(1) Schrader : « Zur differential Diagnose der Lebergallen-steinerkrankungen. » (*Berlin. Klin. Woch.*, 1921, 2, p. 1433.)

(2) Albot (Guy) et Caroli (J.) : « Les hépatites satellites de cholécystites chroniques. » (*Ann. d'Anat. pathol.*, t. VIII, n° 3, mars 1931, pp. 223-246.)

Albot (Guy) : *Hépatites et cirrhoses.* Paris, Masson, 1931.

Albot (Guy), Thiébaut (F.) et da Costa (M.) : « Au sujet du début des lésions d'hépatite et de cholécystite au cours d'une infection générale. » (*Bull. et Mém. de la Soc. méd. des Hôp. Paris*, juin 1931.)

tites, signale que « les hépatites corticales semblent être un facteur de symptomatologie douloureuse à côté *ou même en l'absence* de troubles vésiculaires, les hépatites diffuses expliquant certains troubles digestifs et surtout les poussées d'ictère »; il cite, à l'appui de cette opinion, 2 observations dans lesquelles les lésions vésiculaires minimes ou nulles s'opposent aux altérations hépatiques des plus importantes. Ultérieurement, Sole (1) reprend le même sujet à propos d'une observation personnelle. Nous avons cru utile de verser à ce débat un nouveau cas dont voici l'histoire :

OBSERVATION. — Mme Foug..., âgée de soixante-cinq ans, souffre depuis cinq ans de crises douloureuses très violentes à type de colique hépatique.

Toutes les crises ont le même aspect; brusquement, et sans que l'on puisse incriminer l'alimentation, la malade est prise de douleurs très violentes qui siègent dans l'hypocondre droit, irradient dans l'épaule droite et sont accompagnées de vomissements alimentaires et bilieux. Ces douleurs persistent de façon sourde, entrecoupées de paroxysmes durant trois à quatre jours. Elles laissent derrière elles un ictère léger muqueux et cutané avec selles grasses, claires, mais jamais « mastic », urines rouges et prurit qui dure trois à quatre jours.

Ces crises se répètent tous les deux ou trois mois. Entre les périodes douloureuses, la malade ne présente aucun trouble. La répétition des crises, depuis cinq ans, a entraîné un amaigrissement progressif important.

Le 6 septembre 1930 survient une crise douloureuse plus intense que les précédentes, qui irradie dans les reins, les épaules et s'accompagne de vomissements, de diarrhée et d'ictère. La malade se décide à entrer à l'hôpital dans un service de chirurgie.

Dans l'histoire antérieure de cette malade, on relève des renseignements qui prendront toute leur valeur après les constatations opératoires : elle présente quelques signes discrets d'imprégnation éthylique et avoue facilement consommer quotidiennement un litre de vin, des apéritifs, du rhum.

L'examen n'ayant décelé, dans la région sous-hépatique, qu'une vive douleur au cours des inspirations profondes, on porte le diagnostic de cholécystites et l'on opère la malade le 15 septembre 1930.

La laparotomie montre une vésicule normale, un peu volumineuse, un foie un peu gros et nodulaire. Pas d'adhérences sous-hépatiques. Cholécystectomie; biopsie sur le bord antérieur du foie.

Examen histologique. — La paroi vésiculaire est strictement normale et ne présente aucune lésion inflammatoire, ni récente, ni ancienne.

La biopsie de parenchyme hépatique montre des lésions complexes d'hépatite corticale chronique avec glissonite et tubercules intra-parenchymateux.

La capsule de Glisson est notablement épaissie. Les mailles des fibres conjonctives, modérément hyperplasiques, sont distendues par des amas de globules rouges, de la fibrine et surtout par des cellules mononucléées volumineuses, arrondies, au protoplasma basophile. Les espaces portes sont notablement augmentés de volume, infiltrés de mononucléaires abondants. Ils émettent, dans le parenchyme voisin, des expansions fibreuses diffuses qui ne tendent nullement à l'annulation. Tangeants à certains espaces portes, s'observent des follicules tuberculeux typiques.

Le parenchyme pulmonaire est en état d'hépatite subaiguë. Les cellules nobles sont tantôt clarifiées, tantôt homogénéisées; presque toutes montrent un aspect légèrement anormal de leur chondriome. Dans les régions immédiatement sous-

(1) Sole (R.) : « Hepatitis (cortico-hepatitis) determinando colicos hepaticos. Observacion con estudio histologico (biopsia). Presentaçion de enfermo. » (*La Semana Medica*, n° 50, 1931.)

capsulaires et aussi dans les mailles des expansions conjonctives parties des espaces portes, on observe des lésions profondes d'hépatite hémorragique : les cellules hépatites en dégénérescence homogène atrophique avec pycnose sont isolées au sein d'une infiltration de mononucléaires et de globules rouges.

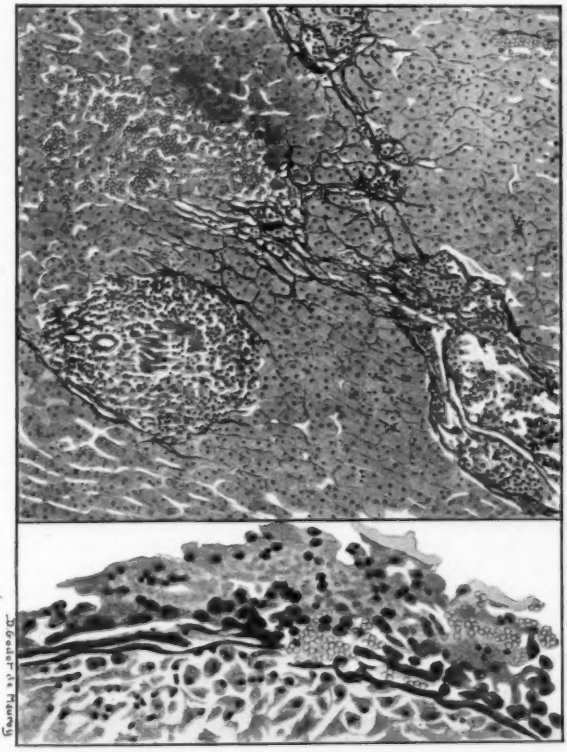

En haut : Aspect général du parenchyme hépatique : Cirrhose insulaire avec infiltration lymphocytaire abondante, travées d'hépatite atrophique hémorragique et scléreuse. Un follicule tuberculeux est situé à cheval sur un espace porte et sur le parenchyme avoisinant.
En bas : Capsule de Glisson enflammée : Infiltration de cellules histiocytaires et de globules rouges à l'intérieur d'un léger coagulum fibrineux.

Dans l'ensemble de la préparation existe une réticulose fibrillaire importante : toutes les fibrilles de réticuline sont épaissies, prennent les colorants du collagène et accentuent les limites des travées hépatiques.

Ainsi, chez notre malade, une hépatite corticale alcoolo-tuberculeuse a pu en imposer pour une cholécystite lithiasique et entraîner une

cholécystectomie, le chirurgien n'ayant pas pu croire à l'absence de cholécystite, tant lui semblaient nets et les crises douloureuses et le signe de Murphy donné par l'examen physique. Seul, l'examen histologique démontre de façon certaine l'absence de toute cholécystite et l'existence de l'hépatite corticale chronique.

Anatomiquement, toutes ces observations d'hépatite pseudo-lithiasique présentent de nombreux points communs.

A l'opération, la vésicule apparaît saine ; nulle part, on ne signale d'adhérences sous-hépatiques importantes ; on observe parfois un léger état granité de la surface du parenchyme hépatique; mais, bien souvent, ce n'est que l'examen histologique d'une biopsie du foie qui montrera les lésions causales, ainsi que Schrader, nous-mêmes, Sole, y ont insisté.

L'examen microscopique montre, en effet, des lésions d'hépatite à prédominance corticale avec glissonite. Tantôt elles sont plutôt aiguës, tantôt elles sont plutôt chroniques et tendent vers la cirrhose : ces aspects varient avec l'acuité évolutive du cas envisagé et aussi avec le moment où fut fait le prélèvement.

L'étiologie de ces cas, il fallait s'en douter, semble multiple : hépatite alcoolo-tuberculeuse dans notre dernière observation; infection générale d'origine intestinale dans un cas rapporté par l'un de nous avec F. Thiébaut et M. da Costa; bien souvent, l'étiologie reste assez obscure. Il faut cependant signaler l'existence, dans un cas de Schrader et dans celui de Sole, de crises graves d'éclampsie qui ont précédé de peu le début des phénomènes douloureux : il y a peut-être là une notion étiologique qui n'est pas négligeable.

Le caractère même des crises douloureuses semble de peu d'utilité pour le diagnostic. Parfois, elles s'accentuent avec la mobilisation du corps et surtout dans la station debout, indiquant ainsi l'importance de la périhépatite; d'autres fois, ce caractère n'existe pas, et la crise de colique hépatique est des plus typiques. Peut-être, dans la répétition des crises, dans leur durée de plus en plus prolongée qui peut atteindre au véritable état de mal, pourrait-on voir un des caractères un peu particuliers de ces crises douloureuses. Celles-ci semblent être en rapport avec l'hépatite corticale et la glissonite. Comme l'un de nous l'a déjà signalé : « Il semble qu'il s'agisse là d'un aspect tardif, en partie stabilisé, de poussées d'hépatite plus diffuse, et qui n'auraient laissé de séquelles profondes que sous la capsule de Glisson. Cette réaction corticale s'explique aisément par le rôle important que joue l'appareil lymphatique portal et sous-glissonien dans les réactions inflammatoires du foie. Elle est l'équivalent des réactions pulmonaires sous-pleurales, si fréquentes, qui peuvent être aussi prédominantes, bien que le reste du parenchyme ne soit pas complètement intact. » Sole admet cette interprétation du mécanisme de la douleur ; celle-ci se transmettrait par les terminaisons nerveuses (phrénique, nerfs intercostaux) qui correspondent à celles qui arrivent au péritoine sous-hépatique ; ainsi s'expliquerait l'identité des symptômes avec la véritable colique vésiculaire. Gutmann y voit plutôt la traduction de la congestion et de la dilatation du foie au cours d'une poussée d'hépatite diffuse, souvent elle-même anaphylactique.

La confrontation des rares observations connues d'hépatite corticale pseudo-lithiasique permettra-t-elle, à l'avenir, d'éviter de semblables méprises ?

Bien que les crises douloureuses soient de beaucoup le symptôme dominant, elles sont le plus souvent accompagnées par poussées, d'autres signes d'hépatite : subictère, ou ictère franc dont l'évolution n'est d'ailleurs nullement parallèle à celle des douleurs. Mais tous ces signes fonctionnels sont trop banaux au cours de l'évolution des diverses cholécystites pour permettre la moindre discrimination diagnostique. On pourrait en dire autant de l'étude du fonctionnement hépatique (bilirubinémie, l'épreuve de la galactosurie provoquée) qui sont capables de nous indiquer l'existence d'une hépatite ; mais cette hépatite pouvant exister soit à l'état isolé, soit comme satellite d'une cholécystite, ces épreuves ne nous permettent pas d'éliminer une lésion de la vésicule.

C'est donc à l'examen physique, radiologique et biologique de la vésicule qu'il faudra demander un diagnostic précis. C'est, semble-t-il, l'insuffisance de ces examens qui, dans la majorité des cas, conditionne l'erreur de diagnostic.

La recherche clinique de la douleur provoquée a son importance ; on ne doit plus se contenter de la simple manœuvre de Murphy, mais explorer toute la région sous-hépatique; en position couchée, la recherche de la douleur provoquée à la pointe du lobe droit du foie permet de différencier une douleur hépatique diffuse d'un point douloureux vésiculaire; en position latérale gauche et en position assise, la palpation profonde permettra d'apprécier la localisation exacte des zones douloureuses, leurs déplacements possibles (1).

Enfin, la cholécystographie et le tubage duodénal viendront compléter cet examen. L'existence possible des coliques hépatiques sans cholécystite interdit actuellement toute intervention chirurgicale non appuyée par ces examens complémentaires.

Il est, en effet, important d'éviter ces erreurs. L'évolution post-opératoire des malades atteints d'hépatite corticale pseudo-lithiasique n'est guère améliorée par l'acte chirurgical ; si, parfois, on put noter une cédation des douleurs, toute passagère d'ailleurs (Sole), le plus souvent celles-ci se reproduisent aussi fréquemment qu'avant, parfois avec une intensité accrue.

(Laboratoire d'Anatomie pathologique
de la Faculté de Médecine de Paris. Professeur G. Roussy.)

ÉTUDE SUR LA LYMPHOGRAPHIE CHEZ L'HOMME (LYMPHOVASCULOGRAPHIE ET LYMPHADÉNOGRAPHIE)

par

Makoto Saïto (de Nagoya).

(Cette communication paraîtra ultérieurement, en Mémoire original, dans les ANNALES D'ANATOMIE PATHOLOGIQUE.)

(1) CHIRAY (M.), LOMON (A.) et ALBOT (G.) : « La vésicule biliaire, sa topographie radiologique et clinique, son exploration par le palper abdominal. » (*La Presse médicale*, n° 39, 8 novembre 1929.)

Discussion. — *M. G. Roussy.* — Je suis heureux de souhaiter ici la bienvenue à notre distingué collègue, le professeur Makoto Saïto (de Nagoya), et je le remercie de nous avoir apporté quelques-uns des résultats de ses belles recherches sur le système lymphatique.

Je remercie aussi le professeur Makoto Saïto des paroles aimables qu'il a bien voulu nous transmettre au nom de la Société Anatomique japonaise; je le prie de bien vouloir, dès son retour dans son pays, transmettre à cette Société les sentiments très amicaux de notre vieille Société Anatomique de Paris.

LE REPÉRAGE DES ORGANES PRÉCOSTAUX AU COURS DE L'ABORD POSTÉRIEUR DE LA PREMIÈRE CÔTE

par

R. Proust, A. Maurer et H. Benoit.

L'ablation totale de la première côte, au cours de la thoracoplastie supérieure, impose une connaissance de ses rapports plus approfondie, à certains points de vue, qu'elle ne l'a été jusqu'à présent. Et, en particulier, il est important de préciser la topographie des organes précostaux pour bien rappeler que la face classiquement supérieure de la côte peut tout aussi bien être considérée, étant donnée sa très forte obliquité, comme une face antérieure. Mais, surtout, nous avons jugé intéressant de présenter les rapports de la première côte sous l'angle qui est celui de l'opérateur, c'est-à-dire en les observant d'en arrière. Pour cela, après avoir sectionné les plans musculaires postérieurs, nous avons, sur plusieurs dissections, réséqué les deuxième et troisième côtes et, ruginant la face postéro-inférieure de la première côte, nous avons libéré complètement et affaissé le dôme pleural. Puis, au lieu de ruginer la face antéro-supérieure de la côte comme au cours de la thoracoplastie supérieure, en réclinant les organes pré-costaux sans les voir nettement, nous avons libéré ces organes du tissu celluleux qui les recouvrait encore. Les dessins de nos dissections montrent bien la succession des rapports dangereux que, d'arrière en avant, rencontre l'opérateur.

Devant le col de la côte se trouvent les nombreux éléments vasculo-nerveux de la fossette sus-rétro-pleurale de Sébileau. Le huitième nerf cervical et le premier dorsal, éléments les plus postérieurs, sont au contact même de l'os. Nous montrons, sur un schéma spécial, la fourche nerveuse qu'ils forment, fourche pinçant le col de la côte. La rugine, au bord supérieur comme au bord inférieur du col, devra plus que jamais conserver sans cesse le contact osseux.

Sur la face antérieure du col de la côte se trouve le volumineux ganglion stellaire. On le voit souvent déborder par son pôle inférieur le bord inférieur de l'os. La lésion, moins grave sans doute que celle des deux racines inférieures du plexus brachial, doit être soigneusement évitée. Ce ganglion cache en grande partie, comme l'a décrit Leriche, la vertébrale qui monte sur sa face antérieure. Et, en effet, cette artère est un rapport beaucoup plus lointain déjà de la première côte. Notons, cependant, que nous ne l'avons jamais vue quitter la sous-clavière à

angle droit, comme on le représente trop souvent, mais au contraire en prolongeant toujours le segment vertical de l'artère qui semble ainsi se

FIG. 1. — *Aspect des organes pré-costaux du côté droit, vus par voie postérieure, après résection des 2e et 3e côtes, la 1re côte restant en place.*

bifurquer. Du tronc cervico-intercostal, la branche intercostale reste accolée au dôme pleural affaissé ; mais la cervicale profonde, d'abord

située devant D 1, se place au contact même du col de la côte, en dehors du sympathique, devenant postérieure par rapport à C 8.

FIG. 2. — *Aspect de la région représentée figure 1, après résection de la 1re côte.*

Tels sont les rapports qui imposent une grande prudence dans la dénudation du col de la côte et compliquent un peu l'anesthésie de ce temps opératoire.

Plus en dehors, dans la région moyenne de la première côte correspondant au défilé inter-scalénique, la dissection montre bien la crosse

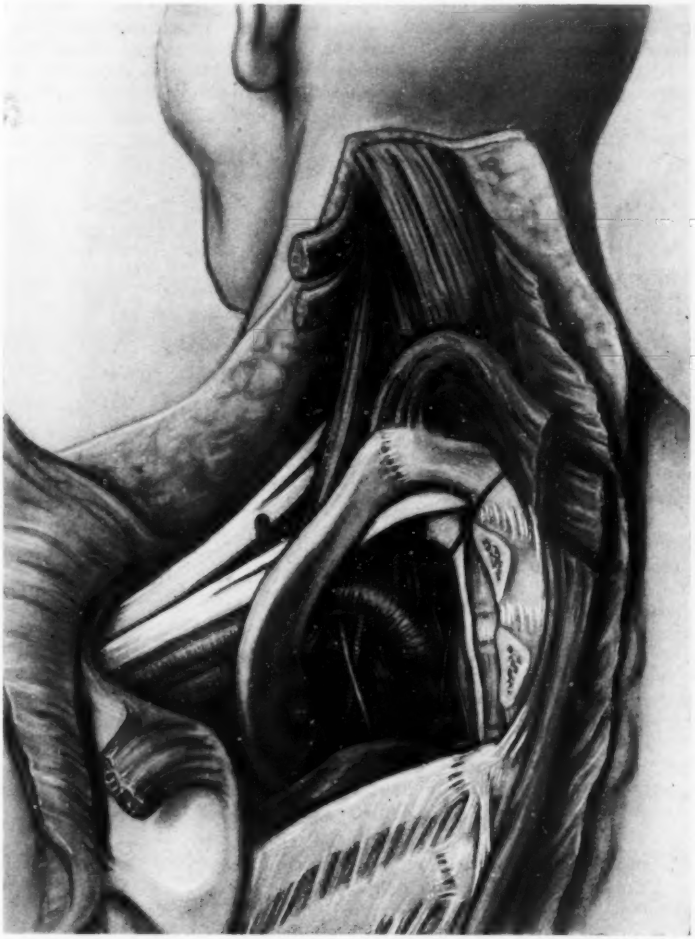

Fig. 3. — *Aspect des organes pré-costaux du côté gauche, vus par voie postérieure après résection des 2e et 3e côtes, la 1re côte restant en place.*

de la sous-clavière, crosse plus haute, plus aiguë qu'on ne le représente en général, et dont le sommet est très près de la côte. Avec cette inci-

dence postérieure, on ne voit que les fibres les plus basses et les plus internes du scalène antérieur ; on les voit se prolonger loin en avant, sur le bord postérieur interne de la côte, jusqu'à l'interligne chondro-costal.

Enfin, devant le scalène antérieur, se trouve le gros rapport de la première côte, la veine sous-clavière et la partie externe du confluent de Pirogoff. La veine sous-clavière est énorme par son diamètre, mais sa portion intra-scalénique est très courte. Ce que l'on voit, c'est donc

FIG. 4. — *Aspect des organes pré-costaux, vus par en arrière.*

une sorte de gros lac veineux embrassant, dans sa concavité, l'extrémité antérieure de la côte et l'interligne chondro-costal. Il faut bien remarquer, en effet, que cet interligne, dont la direction est très oblique de haut en bas et de dedans en dehors, répond au bord externe du confluent de Pirogoff. Ces rapports veineux ont des conséquences chirurgicales importantes; tout d'abord on doit, au cours de la désarticulation antérieure de la côte, récliner avec grand soin la grosse veine adjacente; d'autre part, dans les cas où cette désarticulation est contre-indiquée et où on préfère pratiquer une résection moins étendue de la première côte, il ne faut pas faire porter la section osseuse dans l'inter-

valle qui sépare le tubercule de Lifranc de l'interligne chondro-costal, de peur que la surface de section ne puisse livrer la veine sous-clavière; dans ce cas, on coupera la côte franchement moins en avant, au niveau du tubercule de Lisfranc, par exemple, à la limite postérieure de cette « zone dangereuse ».

Il importe que le chirurgien, qui pratique l'ablation de la première côte, ait sans cesse présente à l'esprit cette topographie si précise des organes précostaux et qu'il s'habitue à se représenter la région sus-claviculaire sous l'angle un peu particulier que représentent nos dessins, puisque, aussi bien, c'est sous cet angle qu'elle lui apparaîtra au cours de la thoracoplastie supérieure.

REMARQUES AU SUJET DE L'ABORD DE L'ARC POSTÉRIEUR DE L'ATLAS AU COURS DE L'OPÉRATION D'ODY

par

R. Proust, Aboulker et Beuzard.

Les récentes discussions de la Société de Chirurgie, au sujet de la meilleure thérapeutique à appliquer en cas d'hypertension intra-crânienne du liquide céphalo-rachidien, par suite de blocage dans les cas de traumatisme, ont mis en valeur les avantages de l'opération de Ody. On sait qu'Ody, dans un important article (1) de la *Revue Neurologique*, paru il y a trois ans, a précisé la technique de l'opération qu'il préconise (résection partielle de l'arc postérieur de l'atlas), en même temps qu'il citait trois observations, dont deux guérisons et un cas où il n'avait pu éviter la mort. Depuis, il a publié de nouveaux cas et Lenormant, dans une très intéressante communication (2) considère avec raison que l'ensemble des résultats ainsi obtenus par Ody (6 guérisons sur 7 interventions) est vraiment impressionnant. Il est certain que, sans vouloir faire de généralisation hâtive et en réservant toute la question des blocages intra-ventriculaires pour lesquels la ponction ventriculaire ou la trépano-ponction semble la méthode de choix, il y a toute une série de cas dans lesquels (lorsqu'on saura cliniquement mettre plus rapidement en évidence l'écart entre la tension intra-crânienne et la tension intra-rachidienne) apparaîtra l'opportunité de l'opération de Ody.

C'est pourquoi nous avons pensé qu'il pouvait être intéressant de faire quelques recherches anatomiques et techniques concernant l'exécution de cette opération.

Etant donné que son principal avantage est de drainer largement le lac cérébelleux inférieur et de le vider des caillots qu'il peut contenir,

(1) Ody (M.-F.) (de Genève) : « De l'opportunité du drainage sous-occipital dans certains traumatismes endo-craniens. » (*Revue neurologique*, XXXVIIe année, t. II, n° 1, juillet 1930, p. 28.)

(2) Lenormant (Ch.) : « Rapport sur un travail de M. Arnaud. » (*Bull. et Mém. Soc. de Chir.*, séance du 24 mai 1933, t. LIX, n° 19, p. 843.)

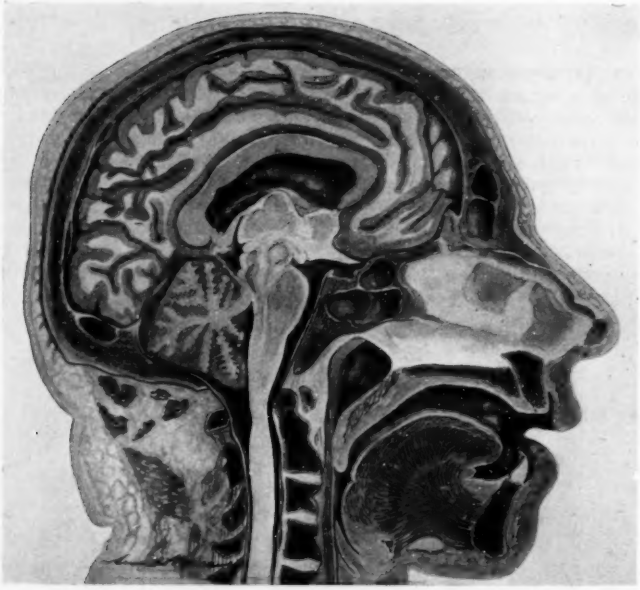

FIG. 1. — *Coupe médiane.*

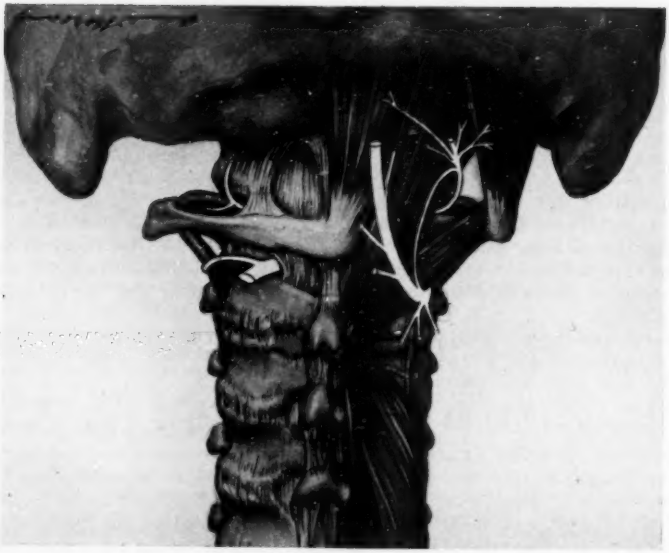

FIG. 2. — *La partie reséquelle de l'atlas*
(en dedans du bord externe du ligament occipito-colloïdien postérieur).

nous avons tâché de préciser ce qu'on peut appeler le point déclive de ce lac (figure 1), l'endroit où sa distension anatomique normale cesse et où les caillots ont le plus de chances de s'arrêter. Il nous a semblé, d'après l'étude des coupes, que c'était au-dessus du bord supérieur des lames de l'axis, au niveau du ligament atloïdo-axoïdien postérieur. Il est évident qu'en cas de grande distension, ce ligament atloïdo-axoïdien postérieur, qui est « une membrane mince et lâche », peut se

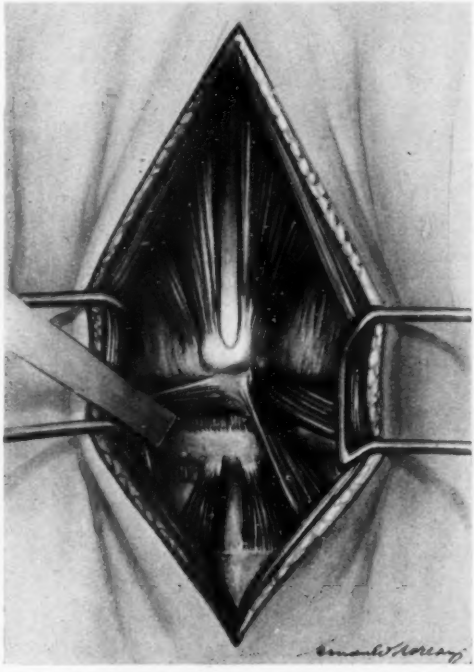

FIG. 3. — *Isolement de l'apophyse épineuse de l'axis.*
(La tête est supposée en bas de la figure.)

laisser soulever, ainsi que le ligament occipito-atloïdien postérieur que Ody désigne sous le nom de membrane atloïdo-occipitale. Juste au niveau de l'arc postérieur de l'atlas, toute distension est impossible. En ce point précis, la compression joue au maximum et refoule l'extrémité supérieure de la moelle en avant, venant l'appliquer contre la face postérieure de l'apophyse odontoïde doublée à ce niveau, d'avant en arrière, du ligament transverse, du ligament occipito-axoïdien, et du grand ligament vertébral commun postérieur. On comprend que, dans ces conditions, la mince cavité antérieure du lac bulbo-spinal (déjà légèrement effacée

par la saillie des artères vertébrales montant pour former le tronc basilaire avec, dans leur intervalle, la naissance de la spinale antérieure) se trouve suffisamment aplatie pour que le blocage s'y trouve également réalisé et que l'interruption de la circulation céphalo-rachidienne puisse être complète. C'est pour cela que la résection de l'arc postérieur de l'atlas est la voie de salut.

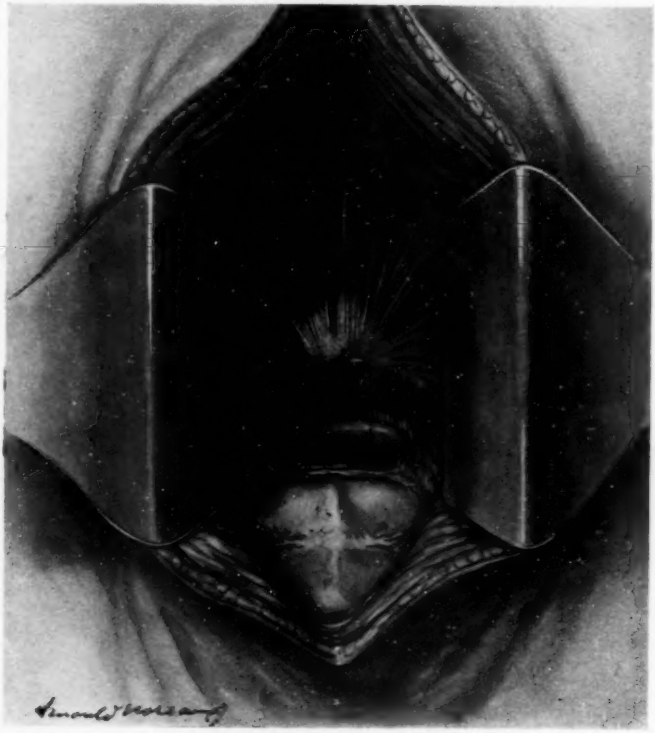

FIG. 4. — *Isolement de l'arc postérieur de l'atlas.*

Mais cet abord de l'atlas, quoique théoriquement simple, peut, dans la pratique, présenter quelques difficultés, surtout chez des individus gros et à cou court, à cause de la profondeur apparente de la place où il se trouve situé. Je sais bien que Lenormant a insisté avec raison sur l'attitude qu'il convient de donner à la tête pour effacer autant que possible la concavité de la nuque. Cela est absolument exact. Il n'en reste pas moins vrai que, de par sa disposition anatomique même, le

tubercule de l'arc postérieur de l'atlas se trouve situé à 2 centimètres au moins en avant de l'apophyse épineuse de l'axis, et que si on contourne pour y arriver la face inférieure de l'occipital, il y a un moment où l'on s'enfonce directement dans la profondeur, lorsque l'on vient passer dans l'interstice des muscles petits droits postérieurs, et si, à ce moment, on n'a pas un repère précis de la ligne médiane, on peut

FIG. 5. — *Résection de l'arc postérieur de l'atlas.*

éprouver quelque difficulté. Cette conclusion à laquelle nous étions arrivés se trouve encore renforcée par la citation d'une intéressante observation de M. Folliasson, dont M. Picot a donné connaissance à la Société de Chirurgie, dans un rapport très documenté, à la séance du 31 mai 1933.

Ody, dans ses premiers cas, écartait simplement les muscles de la nuque dans leur partie supérieure; puis, dès sa troisième observation, il rugine l'occipital, ce qui me semble donner le meilleur abord pour

ce qu'il appelle la trépanation atloïdo-occipitale. Je répète que, dans cette manière de faire, il faut absolument conserver le contrôle de la ligne médiane, car si, en ruginant le bord supérieur de l'atlas, on se rapprochait un peu trop des parties latérales, on risquerait de blesser l'artère vertébrale au moment de sa pénétration dans le canal rachidien.

Pour assurer ce contrôle de la ligne médiane et arriver plus aisément



FIG. 6. — *Ouverture de la dure-mère rachidienne.*

sur l'arc postérieur de l'atlas, nous recommandons la manœuvre suivante. Ayant pratiqué l'incision de Ody, qui s'étend de la protubérance occipitale externe jusqu'à la troisième ou quatrième apophyse épineuse cervicale, suivant l'épaisseur du sujet, nous venons directement reconnaître, ce qui est facile, l'apophyse épineuse bituberculeuse de l'axis ; nous l'isolons à la rugine. Nous passons dans l'interstice des deux muscles grands droits postérieurs que nous écartons et sectionnons au besoin, et venons très facilement mettre en évidence le ligament

atloïdo-axoïdien postérieur. Il est mince et lâche. On le désinsère aisément à la rugine de l'atlas et même si l'on veut de l'axis, comme on libérerait un espace intercostal, et rien n'est plus simple alors, ayant le sac dure-mérien sous les yeux, avec une mince rugine, de libérer complètement l'arc postérieur de l'atlas et de venir le sectionner de chaque côté à la distance que l'on veut de ce qu'on sait à ce moment être exactement la ligne médiane. Un centimètre de chaque côté est plus que largement suffisant et met aussi bien à l'abri de toute blessure possible de l'artère vertébrale (et également du premier nerf cervical) au-dessus de l'atlas que de celle du deuxième nerf cervical au-dessous. Nous croyons donc que l'intervention de bas en haut, en partant de l'apophyse épineuse de l'axis, est tout à fait recommandable dans l'exécution de l'opération d'Ody.

OSSIFICATION DE LA CHOROÏDE

par

G. Worms, J. Rateau et J. Leroux-Robert.

Les cas d'ossification de la choroïde ne sont pas aussi exceptionnels qu'on est tenté de le penser. L' « ossification oculaire » avait été décrite dès 1809, mais sans précision de siège, alors qu'on discutait encore pour savoir s'il s'agissait d'ossification véritable ou de calcification simple, en confondant souvent ces deux processus. C'est Hulke (1), en 1857, qui le premier affirma l'existence possible d'une ossification au niveau de la choroïde. Depuis, après les publications de Foerster et de Virchow, en 1864, les observations se multiplièrent. Knapp (2), Parisotti (3), Allport (4), Bornancini (5), Borochovich (6), Lijo Pavia (7), Brazeau (8), Dejean (9), Imai (10), Kaufmann (11), Shapira (12), pour ne citer que les auteurs que nous avons eu l'occasion de relire, en publient chacun des cas isolés. Bussy (13), dans sa thèse (1913) en rapporte à lui seul 16 observations personnelles et dit avoir dépouillé, pour établir son travail, plus de 200 observations concernant ce sujet. Nous ne venons, d'ailleurs, de citer que les auteurs rapportant à la choroïde les processus d'ossification qu'ils ont constatés au niveau de l'œil. Mais de nombreux autres observateurs considèrent que l'ostéogénèse se développe aux dépens d'éléments différents (rétine, vitré, etc.). Nous discuterons la réalité de ces faits.

S'il ne s'agit donc pas d'un fait exceptionnel, ce processus d'ossification, au niveau de la choroïde, n'en offre pas moins d'intérêt du point de vue général, en tant que phénomène pouvant être constaté au niveau d'un point quelconque de l'économie.

OBSERVATION. — L'œil énucléé que nous avons examiné provient d'un malade qui, il y a trente ans, fut atteint d'une large plaie transversale de la cornée de l'œil droit, par éclat de fer, au cours de son travail.

Depuis 1900, année de l'accident, cet homme n'a, pour ainsi dire, pas souffert de son œil, sauf dans ces dix dernières années, au cours desquelles il ressentait, par périodes, quelques élancements douloureux, ne durant que quelques jours

et accompagnés de rougeur et de cuisson du globe. Par contre, l'œil gauche ne réagissait pas et conservait une bonne acuité.

Le malade, âgé de cinquante ans, a été atteint de bacillose fibreuse des poumons, avec poussées évolutives depuis une vingtaine d'années. Actuellement, les lésions pulmonaires ne sont pas en activité, le malade respire normalement. Pas d'expectoration, pas de fièvre vespérale, bon appétit, pas d'amaigrissement. Aspect extérieur d'un ouvrier fatigué, au visage un peu émacié.

Il se présente avec un œil droit un peu moins gros que l'œil gauche. La cornée est ratatinée, bridée par une sorte d'arête fibreuse située à l'emplacement de la plaie primitive et qui coupe la cornée par son diamètre horizontal. La cornée est jaunâtre, fibreuse dans toute son épaisseur et ne donne, bien entendu, passage à aucune lumière. Pas de perception lumineuse au contact du globe. L'œil est entouré d'une conjonctive très rouge, mais non œdémateuse, qui enchâsse la cornée atrophique. Ce qui frappe, c'est la dureté absolue du globe oculaire qui donne la sensation d'une *bille osseuse*. Le toucher est délicat à cause des douleurs atroces ressenties par le malade. La douleur n'est pas seulement une douleur oculaire de tension avec sensation d'éclatement du globe; elle s'étend à tout l'hémicrâne droit sans irradier sur le côté gauche. C'est une douleur violente, continue, avec poussées oculaires et péri-orbitaires. Ces phénomènes douloureux ont débuté cinq jours avant que le malade ne se décide à consulter. Tous les mouvements de l'œil sont conservés.

L'œil gauche présente des signes d'*irritation sympathique*, obnubilation, vue voilée par moments avec un léger larmoiement. Au palper, l'œil n'est pas sensible. Aucune rougeur conjonctivale ne s'ajoute à ces troubles purement visuels. A la lampe à fente, pas d'altérations cornéennes, ni iriennes. Le fond de l'œil est très clair et normal. La pression prise au tonomètre de Schiotz, sous holocaïne, n'est que de 15. Il existe donc un certain degré d'hypotonie.

Opération (J. Rateau). — Devant le péril de l'ophtalmie sympathique, l'énucléation est aussitôt acceptée par le malade. Chloroforme à cause de l'état pulmonaire. La conjonctive est de bonne qualité, ni friable, ni adhérente. Les muscles sont un peu atrophiés. Hémorragie moyenne, pas de sutures. Suites normales; bonne cavité, bonne prothèse avec un œil de verre double coque.

L'œil gauche a repris son état normal.

Examen anatomo-pathologique (J. Leroux-Robert). — A l'examen macroscopique, l'œil paraît considérablement atrophié et ses parois semblent plissées sur elles-mêmes. On pratique une section qui passe par la région du cristallin et qui sépare ainsi deux moitiés identiques. Chacune d'elles apparaît alors comme formée d'une coque externe, demi-sphérique, plus ou moins irrégulière, relativement molle, doublée intérieurement d'une cupule de même forme extrêmement dure, donnant nettement l'impression d'une formation osseuse. Elle est artificiellement presque détachée de la coque externe, du fait d'un long séjour de la pièce dans l'alcool avant l'examen. Cette cupule osseuse semble revêtue, sur sa face interne, de plis irréguliers faisant saillie à l'intérieur de la cavité ainsi délimitée. Elle est continue sur toute la surface correspondant à la sclérotique, mais ne paraît pas doubler en arrière la région cristallienne. D'ailleurs, avant l'intervention, on avait nettement l'impression, en palpant la face antérieure de l'œil, d'un anneau dur, circulaire, correspondant à la région ciliaire, la région cristallienne restant molle et dépressible.

Après décalcification à l'acide azotique, une moitié de cet œil est incluse, coupée et colorée à l'hématéine-éosine.

La région antérieure de l'œil est difficilement lisible; on ne retrouve que des débris de la cornée, des muscles ciliaires et du cristallin.

Par contre, toute la région de la chambre postérieure est nette.

Au faible grossissement, on distingue en quelque sorte deux cupules concentriques emboîtées l'une dans l'autre : une cupule externe assez régulièrement arrondie, d'épaisseur partout égale, formée par la sclérotique; une cupule interne

très irrégulière, qui correspond à la zone vasculaire de la choroïde. Celle-ci, extrêmement mince par endroits, pousse plus loin au contraire de véritables végétations vers le centre de la cavité; elle est doublée intérieurement par un fin liseré très coloré, presque noir, festonné, qu'un fort grossissement permet d'identifier à la rétine.

Un fort grossissement permet d'étudier les modifications de ces différents éléments (fig. 1).

La sclérotique paraît sensiblement normale, bien que légèrement augmentée d'épaisseur *(a)*. Elle est doublée intérieurement par une zone fortement pigmentée correspondant à la couche pigmentaire de la choroïde *(b)*. En dedans

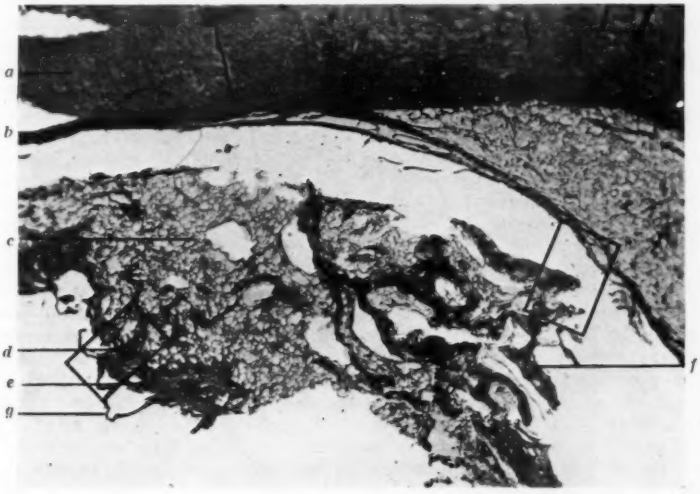

FIG. 1. — *a*, sclérotique. *b*, zone pigmentaire de la choroïde. *c*, moelle graisseuse vasculaire. *d*, travées d'os jeune. *e*, zones calcifiées. *f*, travées d'os adulte. *g*, rétine.

de cette couche pigmentaire ou épichoroïde qui, en certains points, semble dissociée par des formations d'aspect athéromateux, on peut retrouver, suivant les points considérés, des zones où la couche des gros vaisseaux de la choroïde est parfaitement bien conservée, à cela près que l'endothélium de ces vaisseaux semble turgescent et fait saillie à l'intérieur de la lumière vasculaire. La zone correspondant à la chorio-capillaire est par contre totalement modifiée. Indépendamment de ses variations d'épaisseur, suivant les points considérés, elle est constituée par des formations polycycliques, irrégulières, lamellaires ou plus ou moins épaisses, fortement éosinophiles *(f)*, délimitant des espaces comblés par un tissu aréolaire, d'aspect graisseux, au sein duquel on distingue la coupe de quelques vaisseaux *(c)*. De place en place existent de plus de larges plages de coloration violette, en particulier dans les couches les plus internes sous-rétiniennes *(e)*. Dans l'ensemble, il s'agit de *formations osseuses lamellaires, délimitant des loges remplies de moelle graisseuse et vasculaire, avec des zones plus ou moins étendues de calcification*. La rétine, détachée par endroits des élé-

ments précédents, est presque totalement réduite à une lame hyaline festonnée, d'épaisseur très irrégulière, dont la surface interne apparaît déchiquetée, dentelée, au sein de laquelle sont disséminés sans ordre des amas pigmentés plus ou moins volumineux *(g)*. La membrane de Bruch semble parfois assez bien conservée.

A propos de cette observation, nous discuterons deux points :

1° *le siège exact de la zone d'ossification ;*

2° *les éléments constituants et la nature du processus ostéogénique.*

I. Nous avons affirmé d'emblée que la zone d'ossification se trouvait au niveau de la choroïde. Nous y sommes autorisés dans le cas présent, parce que l'on distingue nettement les travées osseuses entre un anneau circulaire externe formé par la sclérotique et la ligne festonnée interne qui représente une rétine altérée. La présence de grains de pigments, au sein même de zones médullaires, renforce cette idée. Nous pouvons même dire plus et admettre que la *métaplasie osseuse s'est développée au niveau de la chorio-capillaire*, puisqu'en de nombreux points, on retrouve, en dehors de cette zone métaplasiée, des vaisseaux plus ou moins volumineux appartenant sans conteste à la zone vasculaire externe de la choroïde. L'origine chorio-capillaire de l'ossification a d'ailleurs déjà été soutenue, par Knapp (2) et Borochovich (6) entr'autres.

Il n'est cependant pas toujours aussi facile d'interpréter les coupes, en particulier lorsque le processus ostéogénique a envahi toute la cavité vitréenne. Dans ces cas, la néoformation osseuse peut arriver au contact d'une rétine saine sur un point opposé à la zone de prolifération ostéogénique, et faire croire qu'il s'agit d'une ossification du vitré lui-même. Certains auteurs ont ainsi affirmé l'ossification du vitré, parmi lesquels nous pourrions citer Spree, Petrequin, Antonelli, Berger, Baillart. Or, Dejean (9) a bien montré qu'il y avait là, le plus souvent, sinon toujours, une erreur d'interprétation. Celle-ci est compréhensible, en effet, lorsqu'il existe un noyau osseux au sein du vitré, alors que tout le reste de l'œil paraît normal et que la rétine est conservée partout. En réalité, il ne s'agit là que d'une apparence due à une incidence de la coupe qui a sectionné transversalement une prolifération osseuse rattachée à la choroïde en un point que la coupe n'intéresse pas. L'ossification choroïdienne a, en effet, une tendance proliférante et celle-ci, sur laquelle Dejean (9) attire l'attention en parlant de « *choroïdite proliférante ostéogène* », est frappante à l'examen de nos préparations.

En résumé, le processus ostéogénique siège au niveau de la chorio-capillaire, et il semble que l'on puisse affirmer l'origine choroïdienne de bon nombre d'ossifications du vitré.

II. Reprenons maintenant nos préparations au niveau de la zone de prolifération ostéogénique, pour y étudier les éléments constituants et la nature de ce processus. Nous y distinguons des aspects différents :

a) La couche immédiatement sous-rétinienne (fig. 2) est constituée par de l'os jeune, en activité ostéogénique intense.

Les plages osseuses, de contours polycycliques et irréguliers, fortement éosinophiles, ont un aspect fibrillaire très marqué, et contiennent quelques éléments ostéoblastiques disséminés sans ordre. D'un côté, elles semblent se continuer insensiblement avec un tissu fibro-adipeux lâche *(h)*, qui paraît progressivement s'imprégner d'osséine. De l'autre, elles sont presque linéairement limitées contre une zone de calcifica-

tion *(i)* contenant à leur contact de nombreux et volumineux ostéoblastes *(j)*. Le développement de ceux-ci paraît nettement favorisé par le processus de calcification.

En examinant plusieurs points de la préparation, on a l'impression que l'*ossification du tissu conjonctif ne se fait tout d'abord qu'au contact*

FIG. 2. — *Zone sous-rétinienne de la chorio-capillaire.*
h, tissu fibro-adipeux lâche. *i*, plage calcifiée. *j*, ostéoblastes. *k*, rétine.

de zones calcifiées antérieurement, celles-ci favorisant l'apparition et le développement des éléments ostéoblastiques.

b) Dans une couche plus profonde (fig. 3), située entre la précédente et la sclérotique, il s'agit au contraire d'os adulte.

Les travées osseuses sont beaucoup plus épaisses. Elles sont constituées par une substance fondamentale homogène, très foncée, contenant

de nombreux ostéoblastes ayant nettement tendance à s'organiser en formations haversiennes. Elles délimitent des espaces médullaires à type de moelle *(l)* graisseuse et vasculaire, où les ostéoblastes sont rares. Elles sont entourées par des débris conjonctifs lamellaires, en partie

FIG. 3. — *Zone externe de la chorio-capillaire.*
l, moelle graisseuse et vasculaire. *m*, couche des gros vaisseaux de la choroïde. *n*, gros mononucléaire.

calcifiés, au sein desquels on trouve quelques ostéoblastes en voie d'atrophie. Ces travées osseuses semblent écraser la couche vasculaire externe de la choroïde *(m)* contre la sclérotique.

Le fait de trouver de l'os de plus en plus jeune au fur et à mesure que l'on se rapproche du centre de la cavité oculaire, outre qu'il concorde avec la notion de l'origine chorio-capillaire du processus ostéo-

génique, est en plein accord avec celle de la tendance proliférante de celui-ci.

e) Enfin, plus profondément encore, dissociant en quelque sorte la couche pigmentaire de la choroïde, existe une zone rappelant la moelle graisseuse précédente ou un foyer d'athérome formé par de fines cloisons conjonctives séparant des vacuoles claires plus ou moins volumineuses et irrégulières, *sans aucune trace d'ossification.* Cette zone est bourrée de gros éléments arrondis, bien délimités, plus petits que les ostéoblastes et qui peuvent être considérés comme de *gros mononucléaires (n).* Leur présence peut être liée à celle des ostéoblastes dont ils seraient la cellule souche. A moins qu'on ne les considère comme l'agent causal de l'ophtalmie sympathique constatée depuis quelque temps chez notre malade. On sait, en effet, qu'il est constant de trouver, dans les globes énucléés après manifestations sympathiques de l'autre œil, une infiltration mononucléaire de l'iris, du corps ciliaire ou de la choroïde (Morax).

*
**

Des différentes constatations anatomo-pathologiques que nous venons de faire, on peut essayer de tirer quelques conclusions sur le *mode évolutif de ce processus d'ostéogénèse hétéroplastique.*

Il semble qu'à la suite du traumatisme, il se soit fait, au niveau de la chorio-capillaire, zone fragile entre toutes, soit une hémorragie diffuse accompagnée d'un état inflammatoire, soit une poussée infectieuse avec rupture des capillaires de la choroïde, auxquelles aurait fait suite un processus de calcification lent et progressif. Celui-ci aboutirait à la constitution d'un véritable *état de préossification.* A la suite de *nouvelles poussées inflammatoires* latentes, dues peut-être à la simple présence de ces zones de calcification et auxquelles les mouvements du globe oculaire ne sont peut-être pas étrangers, se produirait une *infiltration d'éléments mononucléaires* extra-vasés des néo-capillaires post-inflammatoires. *Ces mononucléaires trouveraient un élément de développement et de différenciation dans les zones de calcification.* Ceci expliquerait, à l'examen de nos préparations, l'abondance des ostéoblastes au niveau de ces zones et la disposition remarquable des plages d'os jeune autour des régions calcifiées. Il semble que ces zones calcifiées soient ensuite résorbées progressivement, puisqu'on n'en trouve plus trace autour des lamelles d'os adulte. Bussy (13), se basant sur des faits expérimentaux personnels, a déjà défendu une conception analogue.

(Travail du Laboratoire d'Anatomie pathologique de la Faculté de Médecine de Paris. Professeur Roussy.)

BIBLIOGRAPHIE

(1) Hulke : « Ossification de la choroïde. » (*Med. Times and Gazette*, juin 1857.)

(2) Knapp : « Ueber die Knochenbildung im Auge. » (*Arch. für Augen-und Ohrenheilk.*, Bd. II, 1871, h. 1.)

(3) Parisotti : « Sur les ossifications dans l'œil. » (*Recueil d'Ophtalmol.*, 1887, p. 463.)

(4) Allport (F.) : « Ossification of choroid and vitreous. » (*Opht. Rev., Chicago*, XII, 1903, p. 483.)

(5) Bornancini : « Métaplasie osseuse et médullaire dans l'œil. » (*Clin. ocul. Palermo*, X, 1909, p. 3725.)
(6) Borochovich (S.-I.) : « Ossification du chorio-capillaire de la choroïde. » (*Vrach. Gaz.*, août 1927, p. 522.)
(7) Lijo-Pavia (J.) : « Ossification of eye. » (*Journ. Am. Med. Ass.*, 87, juillet 1926, p. 132.)
(8) Brazeau (G.-N.) : « Ossification de la choroïde. » (*Am. J. Opht.*, 10, avril 1927, p. 274.)
(9) Dejean (C.) : « Pseudo-ossification du vitré et cyclo-choroïdite proliférante ostéogène. » (*Arch. d'Ophtalm.*, 45, 1928, p. 562.)
(10) Imai (N.) : « Experimentelle Untersuchungen über die Verknöcherung im Auge. » (*Arch. für Opht.*, 125, 1930, p. 267.)
(11) Kaufmann (W.) : « Ossification de la choroïde. » (*Röntgenpraxis*, Hft. n° 8, 4, avril 1932, p. 347.)
(12) Shapira (T.-M.) : « Ossification hétéroplasique de la choroïde : 2 cas. » (*Americ. J. Ophtalm.*, 15, août 1932, p. 721.)
(13) Bussy (L.) : « Les processus d'ossification dans l'œil pathologique. » (*Thèse* de Lyon, 1913.) — « Ossifications intra-oculaires; type fréquent d'ostéogenèse hétéroplastique. » (*Lyon chirurgical*, XVI, 1919, p. 368.) — « Un cas d'ossification intra-oculaire. » (*Lyon médical*, CXXIX, 1920, p. 32.)
(14) Spree : « Ossification du corps vitré. » (*Annales d'Oculistique*, septembre 1845.)
(15) Petrequin : « Midlemore. » (*Annales d'Oculistique*, I, 1838.)
(16) Antonelli : « Ossification du corps vitré. » (*Archives d'Ophtalmologie*. 1892.)
(17) Berger : *Société d'Ophtalm. d'Heidelberg*, 1883; *Beiträge zur Anatomie des Auges*, 1887.
(18) Baillart : « Un cas d'ossification du corps vitré. » (*Soc. d'Ophtalm. de Paris*, avril 1925.)
(19) Morax : *La Pratique médico-chirurgicale*, t. VI, 1931, p. 229, Masson, éditeur.

UN CAS DE LUXATION LATÉRALE DU COUDE DROIT, VARIÉTÉ INTERNE ET INCOMPLÈTE. PRÉSENTATION DE PIÈCE

par

M. Sénéchal et G. Luthereau.

La pièce que nous avons l'honneur de présenter à la Société est la traduction anatomique d'une luxation franchement latérale d'un coude droit, de variété interne et incomplète. Elle provient de recherches expérimentales et a été prélevée sur un cadavre, sur lequel nous avons réalisé cette lésion selon un mécanisme qui, à notre connaissance, n'a pas encore été décrit. Le coude luxé a été radiographié et disséqué le 25 mars dernier. Nous avons été amenés à faire ces recherches, à la suite de l'observation d'un cas clinique, radiologiquement identique à celui-ci, comme vous pourrez le voir sur nos radiographies.

Il s'agissait d'un malade de cinquante-six ans, entré le 5 mars 1933 dans le service de l'un de nous, à la Maison départementale de Nanterre, pour une luxation latérale incomplète et interne du coude droit. L'étiologie bien particulière de ce cas devait retenir notre attention. Cet homme a été victime d'une agression le 19 février 1933. Se promenant les mains derrière le dos, on lui tordit le poignet droit en pronation forcée, en même temps qu'on lui porta l'avant-bras

en avant dans un mouvement d'adduction forcée, réalisant ainsi, mais d'arrière en avant, le deuxième temps d'un Kocher, cependant que le coude fléchi était maintenu collé à la paroi thoracique.

Nous avons exécuté des manœuvres identiques sur le cadavre, et nous avons obtenu une lésion absolument semblable.

Cette pièce anatomique présente un double intérêt :

1° La nature du déplacement osseux.

2° La disposition des lésions des moyens de contention de l'articulation.

La luxation latérale interne et incomplète du coude est d'observation exceptionnelle.

Connue depuis l'antiquité, son existence fut discutée par J.-L. Petit, de la Mothe, Léveillé, Cooper, Pingaud, qui la confondirent souvent avec la variété postéro-interne. La première observation réelle est due à Debruyn, en 1843. Elle fut étudiée magistralement par Denuce, à la Société Anatomique, en 1851. Et nous connaissons les exemples indiscutables de Jolivet, Triquet, Després, Thomas (de Tours), Petit de la Villéon et Chevrier.

Nous reconnaissons, sur notre pièce, les caractères anatomiques bien établis par Denuce :

a) Il y a transport, en bloc, en dedans, de l'extrémité supérieure du squelette antibrachial.

La cupule radiale ne répond plus au condyle huméral, mais toujours solidaire du cubitus, elle est en regard de la trochlée.

Le crochet cubital a quitté la gorge de la trochlée, pour venir enserrer l'épitrochlée. Il est à noter que l'apophyse coronoïde reste en avant du plan de la trochlée, et le bec olécranien en arrière.

La luxation est incomplète, du fait que les surfaces articulaires ne se sont pas complètement quittées. La tête radiale est encore au contact de la trochlée. Pour que la luxation soit complète, il aurait fallu qu'elle siège en dedans de la lèvre interne de la trochlée.

2° Les moyens de contention de notre pièce offrent les particularités suivantes :

a) La capsule articulaire, confondue avec le ligament antérieur, a perdu ses insertions au niveau de la face antérieure de l'extrémité inférieure de l'humérus.

b) Le ligament postérieur n'existe plus.

c) Les faisceaux coronoïdiens, et le faisceau olécranien du ligament latéral externe sont rompus, permettant l'ouverture de l'articulation, par son côté externe.

d) Le ligament latéral interne est indemne. C'est lui qui empêche le transport en arrière du sinus sigmoïdien.

Ces constatations anatomiques s'opposent à celles qui ont été décrites jusqu'alors.

Denucé insiste sur la nécessité de la rupture du latéral interne, qui, avec l'intégrité de l'externe, conditionne la possibilité du déplacement.

Pour Pingaud, Triquet, Nélaton, Halmilton, les deux ligaments latéraux doivent être brisés.

Pour terminer, nous signalerons qu'au niveau du coude la luxation latérale interne et incomplète n'a été réalisée, sur le cadavre, que par deux procédés :

Soit par inflexion latérale externe forcée, combinée à une impulsion en dedans de l'avant-bras, comme le fit Denucé.

Soit par inflexion latérale externe et pronation, l'avant-bras étant demi-fléchi. Cette manœuvre, décrite par Malgaigne pour obtenir une luxation en arrière, a été reproduite par Pingaud qui a réussi à provoquer une luxation latérale en dedans et incomplète.

Nous avons obtenu ce genre de déplacement par inflexion latérale et pronation, le coude étant fixé et l'avant-bras fléchi.

TUMEUR AXILLAIRE DE STRUCTURE MALPIGHIENNE AVEC RÉACTION GIGANTO-CELLULAIRE COEXISTANT AVEC UN ÉPITHÉLIOMA GLANDULAIRE DU SEIN

par

J. Meillère, M. Nicolas, et C.-N. Alivisatos.

Nous avons l'honneur de présenter à la Société Anatomique les coupes histologiques provenant de deux tumeurs extirpées chez la même malade. Si au point de vue clinique ces tumeurs paraissaient avoir des caractères anatomo-pathologiques communs, l'examen histologique montra qu'il s'agissait de tumeurs tout à fait différentes quant à leur structure et même quant à leur origine, celle-ci restant encore pour l'une d'elles problématique.

Il s'agit d'une femme de quarante ans, présentant une énorme tumeur nodulaire de l'aisselle droite, coexistant avec une tumeur néoplasique du sein droit.

Voici d'abord l'histoire de notre malade :

Mme R..., quarante ans, employée, entre dans le service de notre maître, le professeur Cunéo, à l'Hôtel-Dieu, le 26 novembre 1932, à la suite de l'apparition, depuis un an et demi, d'une tumeur au niveau de l'aisselle droite. A cette époque, la malade s'était aperçue de la présence d'un nodule indolore, du volume d'une noix, dans le creux axillaire. En même temps que cette tuméfaction augmentait de volume progressivement, d'autres faisaient leur apparition tout autour, en particulier depuis cinq à six mois avant l'entrée de la malade dans le service. Précisons cependant qu'à une consultation antérieure, le traitement électrique lui avait été prescrit sous forme de diathermie au niveau de la tuméfaction axillaire. La malade avait déjà subi six séances de diathermie, mais une fièvre typhoïde apparut alors, l'obligeant à cesser le traitement électrique local.

A son entrée dans le service : l'examen permettait de noter la présence d'une énorme tuméfaction axillaire, constituée elle-même par plusieurs nodules présentant de prime abord les caractères d'une adénopathie axillaire,

On remarquait que ces nodules, tantôt faisant bloc entre eux, tantôt nettement séparés, siégeaient dans l'aisselle droite, mais se continuaient le long du bord inférieur du grand pectoral. Parmi ces tuméfactions, il y en avait une plus grosse, du volume d'une prune, rouge, inflammatoire, exulcérée et adhérente à la peau. L'ulcération était légèrement infectée et suintante.

L'examen du sein du même côté a révélé la présence d'une tumeur du volume d'une petite mandarine, à peu près au centre, légèrement à droite du mamelon. Cette tumeur était très mobile, irrégulièrement bosselée, mais à limites assez précises, n'adhérant ni au plan musculaire ni à la peau.

L'examen complet de la malade ne mettait rien de particulier en relief.

Dans les antécédents de la malade, on note un accident pulmonaire en 1922, avec réaction pleurale séro-fibrineuse, de nature probablement bacillaire.

En 1928, quatre ans avant son entrée dans le service, elle présenta des métrorragies abondantes. Elle consulta alors le professeur Hartmann, qui porta le diagnostic d'annexite bilatérale. Elle fut alors opérée à l'Hôtel-Dieu, et voici le compte rendu opératoire rédigé par M. Hartmann :

Pelvi-péritonite avec kyste ovarique à contenu goudronneux. Hystérectomie subtotale avec ablation bilatérale des annexes. Paroi du kyste infiltrée de lésions inflammatoires avec follicules tuberculeux typiques.

En présence des lésions axillaire et mammaire droites, le diagnostic de cancer du sein droit, avec énorme réaction ganglionnaire, est porté et l'on décide l'intervention.

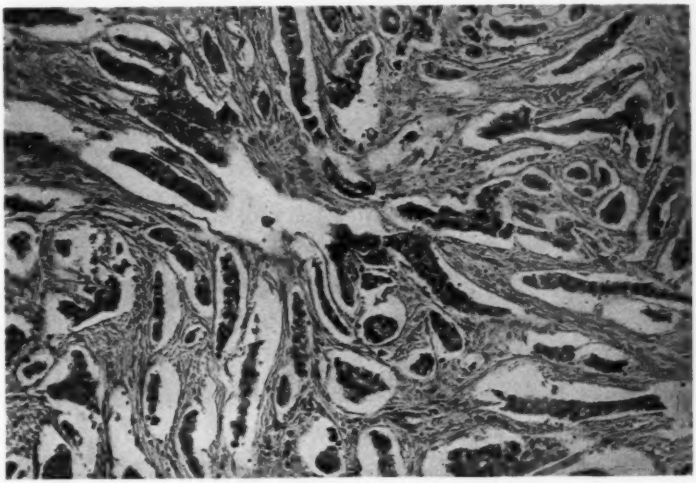

FIG. 1. — *Epithélioma glandulaire atypique du sein droit.* (Gross., 180/1.)

Le 4 mars 1932 (docteur J. Meillère) : Amputation du sein droit avec large curage axillaire. Les nerfs du grand dentelé et du grand dorsal sont respectés. Enormes ganglions tout le long de la veine axillaire et vers le triangle omo-tricipital. Réunion avec libération de la peau par glissement.

Suites opératoires normales. Cicatrisation parfaite de la plaie opératoire. Il est encore cependant trop tôt pour parler de guérison définitive.

Voici les résultats de l'examen histologique des pièces opératoires :

1° *Examen de la tumeur du sein.* — Epithélioma cylindrique glandulaire atypique. Sur certains fragments, on note par endroits, la présence de végétations intra-canaliculaires, au milieu d'un tissu conjonctif extrêmement abondant.

2° *Examen de la tumeur axillaire.* — Epithélioma malpighien avec réaction giganto-cellulaire. Les boyaux épithéliomateux sont disposés en cylindres, très souvent centrés par un axe conjonctif : en bordure de ces éléments, on note la présence de nombreux plasmodes multinucléés.

Le revêtement cutané est intact, sauf à un seul endroit où il présente une ulcération avec une réaction inflammatoire à type de nécrose, au sein de laquelle on retrouve des éléments giganto-cellulaires. On note par endroits la présence de quelques formations cornées au voisinage des tubes épithélioma-teux, qui présentent une activité importante à en juger par les aspects karyo-kynétiques que l'on peut observer.

Les plasmodes multinucléés sont disposés surtout à la périphérie de ces tubes. Ils sont irrégulièrement disséminés dans toute l'étendue de la coupe, mais nulle part ne font partie d'une formation spécifique quelconque.

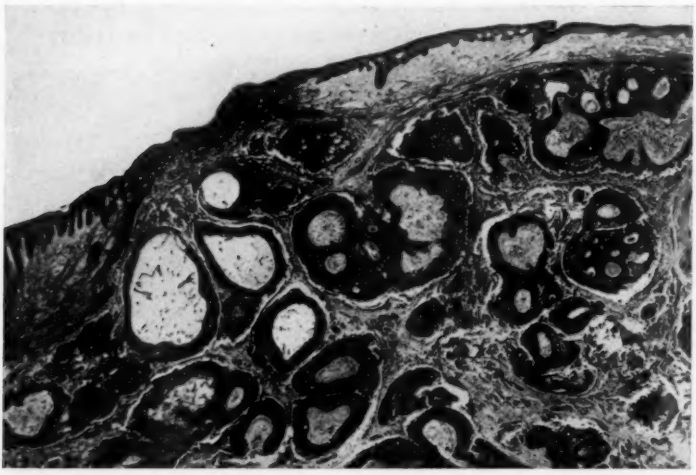

FIG. 2. — *Tumeur axillaire, vue générale.*
A remarquer l'intégrité presque complète de la peau. Plans profonds occupés par les boyaux épithéliomateux avec importante réaction giganto-cellulaire du stroma. (Gross., 28/1.)

INTERPRÉTATION DES PIÈCES. — Par l'examen histologique, on peut d'emblée affirmer qu'il n'existe aucun rapport entre les deux pièces opé-ratoires. On observe, chez la même malade, un épithélioma cylindrique du sein droit, coexistant avec un épithélioma malpighien de l'aisselle, qu'on avait cru cliniquement être une adénopathie secondaire au cancer du sein.

L'examen de la pièce provenant de la tumeur mammaire n'offre pas d'intérêt particulier (voir fig. 1).

Par contre, dans la tumeur axillaire, on observe des formations extrê-mement intéressantes, sur lesquelles nous voudrions insister.

1° *D'abord la réaction giganto-cellulaire.* — Nous éliminons d'emblée la tuberculose; bien que nous ayons affaire dans notre cas à une malade qui a présenté, quatre ans auparavant, une tuberculose génitale, rien ne permet de rattacher ces cellules géantes à une origine bacillaire.

Il n'y a, en effet, aucun aspect folliculaire. Ces cellules géantes très

nombreuses avec des noyaux de volume et de nombre variables, sont isolées, disposées dans le stroma conjonctif d'une façon assez systématique autour des cylindres épithéliomateux. Ils sont de forme variable, par endroits au voisinage d'éléments lymphoïdes qui n'ont rien de caractéristique, représentant une réaction inflammatoire banale, inhérente à l'ulcération du revêtement cutané et de la nécrose concomitante. Mais, nulle part, on ne trouve de disposition folliculaire, pas plus qu'on ne note trace d'éléments épithélioïdes.

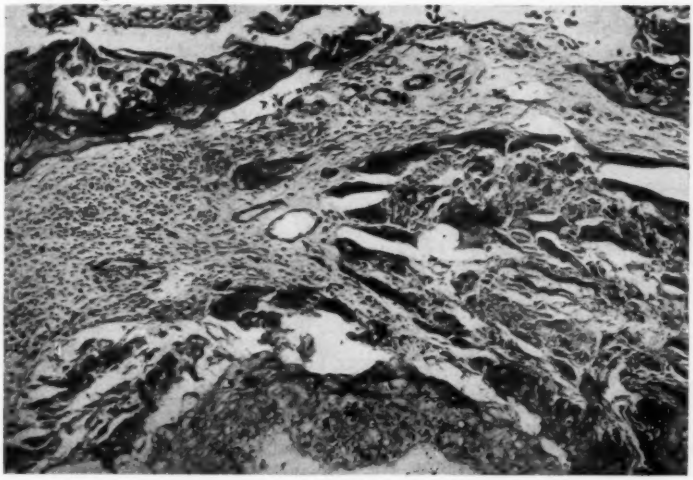

FIG. 3. — *Tumeur axillaire.*
A remarquer la réaction giganto-cellulaire au contact des travées néoplasiques. (Gross., 180/1.)

« La dispersion de ces plasmodes est homogène dans toute la tumeur; ce n'est un foyer de cellules géantes localisé » (Leroux), ni au voisinage des plages nécrotiques, ni autour des formations épithéliomateuses.

M. le professeur Roussy a insisté depuis longtemps sur la présence de ces plasmodes multinucléés dans le tissu conjonctif au voisinage d'éléments épithéliomateux. Il a fait ressortir leur rôle macrophagique, sur lequel a aussi insisté Riedel. Certains auteurs leur donnent alors le nom de « nécrophages », leur présence se faisant non pas seulement au voisinage des produits de désagrégation de cellules cancéreuses, mais aussi à proximité des cellules néoplasiques en pleine activité. Sur ce dernier point M. Leroux a attiré l'attention, à propos de la présence de cette réaction giganto-cellulaire dans un épithélioma glandulaire du sein.

Le néoplasme est donc suffisant pour expliquer la présence de ces éléments macrophagiques, développés aux dépens du tissu conjonctif.

« ... le tissu conjonctif peut, par métamorphose de certains éléments,

mettre en œuvre une action dont le résultat est la destruction des cellules néoplasiques vivantes. Nous pensons pouvoir également dire que cette action n'est qu'une réaction provoquée par la présence des cellules cancéreuses. » (Leroux.)

On connaît, en effet, la réaction du tissu conjonctif vis-à-vis des corps étrangers. La production de plasmodes multinucléés est fréquente dans ces cas. Il est donc certain que ces formations traduisent une des réactions spécifiques du stroma conjonctif.

Ces énormes boyaux épithéliomateux ne tiendraient-ils pas lieu dans notre cas, et celui de Leroux, de véritables corps étrangers ?

« Dans certains cas, les éléments cancéreux peuvent se comporter comme des corps étrangers au contact desquels le stroma développe la réaction giganto-cellulaire habituelle en pareil cas. » (Leroux.)

Nous n'avons pas trouvé des aspects exactement superposables à ceux que Leroux avait relevés dans son cas. En effet, nous ne pouvons pas confirmer « le phénomène inverse » au rôle macrophagique de ces cellules géantes, c'est-à-dire la destruction de ces dernières par les cellules néoplasiques. Il nous paraît d'ailleurs extrêmement difficile d'interpréter « cette vie en commun des plasmodes et de l'épithélioma ».

Quoi qu'il en soit, nous pensons que le nombre de ces cellules géantes, leur localisation assez précise autour des boyaux épithéliomateux et en particulier au voisinage d'amas néoplasiques en pleine activité, leur font remplir le rôle de barrière à l'extension du processus cancéreux, de frein à son activité.

2° Mais si l'on peut ainsi expliquer la présence de ces cellules multinucléées dans cette tumeur, il est par contre difficile d'interpréter l'origine de cette tumeur.

Nous pouvons éliminer un *néoplasme cutané primitif ulcéré*. L'histoire clinique prouve le contraire, la tuméfaction ayant apparu deux ans et demi avant l'ulcération. D'ailleurs, histologiquement, on note un revêtement cutané intact partout, sauf au niveau de l'ulcération dont la profondeur est comblée par du tissu granuleux banal. C'est donc un épithélioma malpighien développé en profondeur et ayant fait secondairement éclater la peau.

Etant donnée la localisation de la tumeur, cliniquement on avait pensé à une adénopathie secondaire à l'épithélioma mammaire. Mais rien dans nos coupes ne se rapproche de l'aspect ganglionnaire. Nulle part il n'existe de structure lymphoïde quelconque. Force nous est donc de pencher vers l'*origine para-cutanée* de cette tumeur axillaire.

Peut-on émettre l'hypothèse d'*épithélioma sudoripare* ? Grynfelt en a, depuis 1922, rapporté de nombreux cas dont l'aspect cependant ne semble pas superposable à celui de nos coupes. Bien qu'il s'agisse dans notre cas d'un développement tumoral allant de la profondeur vers la superficie (épithélioma endogène), l'aspect cylindroïde des boyaux épithéliomateux centrés par un axe conjonctif, tel qu'on le rencontre sur les coupes de la tumeur axillaire de notre malade, n'est pas celui d'un *épithélioma sudoripare*, pas plus que des *cylindromes glandulaires* dont la prédominance muqueuse (étuis muqueux cylindroïdes ou corps oviformes de Robin) est l'élément caractéristique.

Peut-être pourrait-on rapprocher plus les aspects fournis par cette tumeur axillaire de ceux que donne un *épithélioma d'origine pilaire* en raison de la disposition tubulée de ses éléments (Ménétrier), mais où

cependant la forme polyédrique des cellules n'est pas tellement caractéristique.

En présence de ce cas, nous ne pouvons que rester dans le domaine de l'observation pure. Nous constatons chez la même malade deux tumeurs cliniquement de même origine et qui réellement sont tout à fait différentes quant à leur structure et leur origine.

Au point de vue *pronostic* éloigné, il nous semble que l'on peut admettre, en ce qui concerne la tumeur malpighienne de l'aisselle, une évolution plutôt favorable. Cette malade présentait en effet un néoplasme à l'extrême limite de l'opérabilité. Voici actuellement seize mois que l'intervention a eu lieu et, pour le moment, on ne note aucun signe particulier au niveau de la cicatrice opératoire. L'avenir nous renseignera sur ce dernier point.

Discussion. — *M. P. Foulon.* — J'ai eu l'occasion d'examiner les pièces histologiques que viennent de nous présenter MM. Meillière, Nicolas et Alivisatos. Il s'agit d'une observation qui me semble intéressante à plusieurs points de vue.

Il paraît évident qu'il n'existe aucun rapport entre la tumeur mammaire et la tumeur axillaire. L'une est indiscutablement un épithélioma malpighien, tandis que l'autre offre le plus banal aspect de cancer glandulaire du sein. Quant à l'origine de la tumeur axillaire, si la clinique permet d'éliminer l'épiderme de revêtement, l'histologie ne donne pas, à mon avis, de précisions suffisantes pour que l'on puisse admettre l'hypothèse soulevée par M. Alivisatos (épithélioma pilaire), sans l'accompagner de grandes réserves.

Par ailleurs, il est curieux de constater combien la réaction du stroma de la tumeur de l'aisselle est différente morphologiquement de celle de la tumeur mammaire.

M. René Huguenin. — L'aspect si particulier de cette tumeur axillaire, qui semble bien devoir être reconnue comme distincte de l'épithélioma du sein, est peut-être à considérer aussi d'un point de vue de biologie générale, auquel se rattache peut-être bien son architecture histologique. Deux tumeurs distinctes se développent presque côte à côte. Or, à en juger par l'aspect des coupes qu'avait bien voulu me soumettre M. Alivisatos, les caractéristiques histologiques de la tumeur épithéliale de l'aisselle sont vraiment très inaccoutumées. Il serait intéressant d'accumuler des faits comparables et de les envisager sous l'angle d'interactions biologiques entre deux épithéliomas concomitants et tous voisins.

ÉPITHÉLIOMA MAMMAIRE AVEC RÉACTION DE TYPE MYÉLOPLAXIQUE

par

H. Duboucher, J. Montpellier et F. Laffargue (Alger).

Au cours d'une séance tenue en 1931 par l'Association Française pour l'Etude du Cancer, M. le professeur Leroux rapportait l'observation d'un épithélioma de la glande mammaire, dont la structure offrait un caractère très particulier : la présence d'éléments géants multinucléés de type

myéloplaxique, issus d'un stroma par ailleurs infarci de globules rouges.

Le hasard des examens histologiques nous a permis d'observer tout dernièrement un cas identique pour lequel nous avons eu la faculté de suivre l'évolution clinique.

⁂

I. Observation clinique. — Une femme de quarante-cinq ans présente, dans le cadran supéro-externe du sein droit, une petite tumeur sensible, de volume variable, qui existe depuis plusieurs mois et présente tous les caractères de l'adéno-fibrome mammaire. Il est enlevé sous anesthésie locale pour examen histologique. Au moment de l'opération, on éprouve quelques difficultés à le retrouver et on enlève un petit fragment dur qui se trouve constitué surtout par du tissu fibreux.

Quelques semaines après, la malade présente en arrière et un peu en haut de la cicatrice opératoire une nouvelle (?) petite tumeur aussi superficielle que la précédente, mais qui n'en présente plus les caractères, et notamment la limitation et la durée. De plus, il n'y a plus aucune variation dans le volume; conseil est donné à la malade de faire enlever cette petite masse; elle hésite plusieurs semaines. Finalement elle revient. La tumeur a doublé de volume et est maintenant de la grosseur d'une petite bille. Fait remarquable, les téguments présentent au-dessus et autour d'elle une teinte ecchymotique franche. On pense tout d'abord qu'une palpation récente et un peu appuyée en est la cause, mais il n'en est rien, personne n'a examiné la malade récemment; elle se palpe bien elle-même très souvent pour juger de l'accroissement de la petite masse, mais elle le fait très doucement et même avec une certaine crainte. La tumeur est de contour très mal limité; peut-être, d'ailleurs, un peu du fait de l'hémorragie. Elle adhère déjà à la peau, mais elle est très superficielle ; elle siège cependant bien dans le sein. Pas d'adénite axillaire.

La malade accepte cette fois l'opération. Elle subit une ablation locale avec examen extemporané qui, en trois minutes, montre l'existence d'un épithélioma indubitable. Dans le même sommeil anesthésique, on pratique sur le champ l'amputation large du sein avec curage axillaire, sacrifice du petit pectoral et de la plus grande partie du grand pectoral.

⁂

II. Observation anatomo-pathologique. — 1° *Macroscopie.* — La pièce, taillée à même l'atmosphère adipeuse, donc sans clivage possible, offre la forme d'un nodule de la dimension d'une noix, dur, comme rénitent.

Une section méridienne montre une masse ronde bigarrée, charnue et fibroïde, hémorragique, comprise dans une sorte d'épaississement fibreux, constituant une sorte de coque très imparfaite.

L'examen extemporané, suivant la méthode de Terry et Cristellier, permit d'affirmer la nature épithéliomateuse de la petite tumeur et d'imposer l'exérèse du sein et le curage axillaire immédiat.

2° *Microscopie.* — Des parcelles du nodule sont fixées dans le Zenker, le Helly, le Bouin, le Tupa. Des colorations diverses sont pratiquées, notamment : trichromes au safran, au bleu d'aniline, trichrome de Leroux, imprégnation argentique de Mawas, etc.

Il s'agit d'un épithélioma d'architecture alvéolaire : îlots pleins, — ici, assez volumineux, tassés, plus ou moins confluents en travées cordoïales, — là, plus minces, tendant à s'effriter dans un stroma dense, suivant le type squirrheux.

Nous soulignons les points suivants :

1° *Cytologie.* — *a)* Les cellules épithéliomateuses sont remarquablement monomorphes : noyau franchement arrondi, assez peu riche en chromatine, pourvu d'un plasmosome et entouré d'une membrane nucléaire accusée; protoplasma moyennement abondant, grossièrement granuleux, plutôt basophile; contours assez nets (pavage en mosaïques).

Quelques rares cellules, tout en conservant le même noyau, ont un protoplasme clair (muci-carmin négatif).

b) En dehors de ces derniers éléments, pas de phénomènes de dégénération, ni de nécrose; les îlots épithéliomateux paraissent en pleine vitalité.

c) Pas de trace de sécrétion décelable; muci-carmin négatif.

d) Index mitotique très bas.

2° *Stroma.* — Le stroma, en général peu riche en cellules, est fortement fibrillaire : ici, réduit à quelques linéaments de collagène; là, à des plages denses, plus ou moins tourbillonnées. Pas la moindre condensation de cette substance sous forme de basale épaissie.

Deux faits retiennent immédiatement l'attention :

a) D'abord un infarcissement hémorragique que certaines techniques, notamment celles de Dominici, de Leroux, extériorisent parfaitement. Les globules rouges criblent le stroma, plus particulièrement dans les zones où les îlots épithéliomateux, tassés, ne ménagent entre eux qu'un mince espace. Ces globules rouges sont pour la plupart intacts; cependant, on note, au Perls, des foyers d'hémosidérine diffuse. Par contre, on est frappé par la pauvreté en vaisseaux sanguins individualisés par une paroi.

b) Un deuxième fait : la présence de nombreux éléments figurés géants et multinucléés dont la morphologie répond, point pour point, aux cellules dites myéloplaxes, que l'on trouve dans certaines tumeurs (épulis, tumeurs des gaines, etc.).

Ces éléments paraissent le plus souvent appliqués sur les boyaux épithéliomateux dont ils épousent volontiers les contours; ils sont alors allongés, arciformes, etc. Parfois, cependant, ils siègent en plein stroma, grossièrement arrondis, polyédriques, en flammèche, etc.

c) Il nous a paru que ces éléments étaient surtout nombreux dans les zones les plus infarcies (zones d'épithélioma dense).

3° *L'envahissement de la tumeur* peut être suivi dans le tissu adipeux; une grosse fibroblastose l'y accompagne et peut être l'y précède, avec quelques foyers de lymphocytes et de suffusions sanguines.

Notons que la fuchséline, l'orcéine lente, ne montrent aucune trace de tissu élastique dans le nodule tumoral. Les seules fibres colorées se trouvent dans la zone de bordure.

*
**

Comment interpréter ce fait ?

1° Nous répétons que la morphologie de ces éléments est tout à fait comparable à celle des cellules dites « myéloplaxes » que l'on observe dans certaines productions tumorales.

Encore que ces éléments puissent être assimilés à des macrophages, l'aspect d'ensemble n'est pas celui des cellules nécrophagiques que l'on

observe, par exemple autour de boyaux d'épithélioma kératinisant, en voie de destruction.

2° Un second point, qui nous paraît formel, c'est l'origine des cellules multinucléées aux dépens du stroma. Il ne saurait y avoir là-dessus le moindre doute. Ces cellules géantes multinucléées n'ont que des rapports de contiguïté avec les éléments épithéliomateux. Dès lors, elles ne sauraient être interprétées comme un dispositif épithéliomateux plasmodial, tel qu'on l'observe au cours de certaines tumeurs épithéliales.

3° L'origine de ces cellules est donc dans le mésenchyme. Pour certaines, on peut affirmer leur genèse aux dépens de cellules endothéliales; quelques aspects ne prêtent à aucun doute à cet égard. En somme, il semble bien qu'il faille, pour elles, admettre une origine identique à celle que l'on attribue aux cellules multinucléées des tumeurs dites à myéloplaxes.

4° Leur signification est difficile à établir.

a) S'agit-il de plasmodes multinucléés issus d'un stroma qui « réagit » vis-à-vis de l'invasion néoplasique ? C'est l'hypothèse à laquelle M. le professeur agrégé Leroux s'arrête volontiers dans l'étude de la tumeur identique qu'il a poursuivie. De fait, on est frappé par l'orientation que choisissent la plupart de ces éléments vis-à-vis des îlots épithéliomateux sur lesquels ils s'appliquent, ainsi que s'accole intimement un plasmode au corps étranger qu'il est chargé de phagocyter.

Cependant, dans notre cas particulier, cette interprétation nous paraît passible de quelques objections.

D'abord, pas un des boyaux cancéreux n'est nécrosé, ni en voie de dégénération ; les éléments paraissent en pleine vitalité.

Ensuite, ces éléments nous ont paru séparés du bourgeon épithéliomateux dont ils épousent les contours, par un liseré collagène (trichromes divers).

Enfin, un certain nombre de ces plasmodes « myéloplaxoïdes » se trouvent en plein stroma à distance des boyaux épithéliomateux.

On peut encore ajouter que l'examen attentif des coupes révèle que la distribution de ces éléments double assez systématiquement celle des foyers d'infarcissement et non les simples îlots épithéliomateux.

Et encore, on s'explique mal que pareille « défense » soit aussi exceptionnelle, alors que les tumeurs mammaires de types architectural et structural identiques sont légion.

b) Un détail est à souligner ; c'est l'infarcissement hémorragique qui crible le stroma de globules rouges. Le même fait existait dans le cas de M. Leroux. Dès lors, on se garde mal du sentiment que ces deux phénomènes se trouvent liés, d'autant que ces éléments multinucléés se montrent tout particulièrement là où abondent suffusions hémorragiques et flaques de pigments (réaction de Perls).

Ainsi la présence de ces éléments serait liée à l'infarcissement hémorragique. Il y aurait pour ce stroma un phénomène analogue, peut-être identique, à celui qui paraît présider à la formation des diverses « tumeurs » à cellules géantes.

Nous acceptons d'autant plus volontiers pareille conclusion que le hasard vient de nous montrer un cas d'épithélioma du cuir chevelu tout à fait superposable quant à l'infarcissement hémorragique et à la présence d'éléments multinucléés myéloplaxoïdes. (L'observation sera publiée dans quelques mois.)

c) A supposer que cette conclusion soit valable, reste à expliquer les relations qui unissent cet infarcissement hémorragique et la présence des cellules géantes.

Trois hypothèses au moins peuvent être envisagées : ou bien, la présence du sang épanché provoque l'apparition de ces « hématiphages » ; — ou bien le processus qui commande la genèse de ces éléments conditionne en même temps ces suffusions sanguines profuses; — ou enfin la formation primitive, de la cellule multinucléée aux dépens de l'endothélium vasculaire, disloque-t-elle la paroi des fins capillaires et provoque-t-elle l'hémorragie ?

Ces deux dernières hypothèses n'ont rien d'absurde. On imagine facilement qu'un processus (?) agissant sur les capillaires, pour en fragiliser la paroi, puisse concurremment provoquer une hyperplasie endothéliale, avec division nucléaire sans cytodiérèse. Ribbert a soutenu une opinion analogue pour expliquer l'infarcissement hémorragique qui caractérise les « tumeurs à myéloplaxes ». Au reste, nous ne trouvons dans notre observation aucun argument particulier à faire valoir pour étayer pareille conception.

Il est inutile de souligner ici que la première hypothèse est plus classique.

Cette réaction curieuse s'apparenterait donc à celle qui caractérise le groupe des « tumeurs à cellules géantes ».

En définitive, il s'agirait d'un épithélioma qui, — pour des raisons qui nous échappent, — posséderait un stroma nanti des qualités d'un tissu mésenchymateux immature (Hueck), capable d'extérioriser soit une potentialité exclusivement vasculaire (Mönckeberg), soit une potentialité plus complète d'hémo-histioblaste (Albertini).

Discussion. — *M. Oberling.* — Pour interpréter la genèse des cellules géantes, je m'associerais volontiers à l'hypothèse d'un trouble circulatoire soulevée par M. Montpellier. On sait en effet que des troubles de la circulation lymphatique peuvent jouer un rôle dans la genèse de certaines tumeurs xanthomateuses ou dans la xanthomisation secondaire de tumeurs diverses. Il serait intéressant à ce sujet de savoir si les cellules géantes décrites par M. Montpellier contenaient des corps gras ou des pigments.

M. Durante. — L'existence de cellules géantes au voisinage de boyaux épithéliomateux a soulevé la question de la défense du stroma contre le néoplasme. Cette défense s'effectue rarement sous cette forme, ce qui ne veut pas dire qu'elle ne puisse la réaliser. Mais ces observations nous rappellent une coupe de langue actinomycosique de Delval, dans laquelle on voyait à la fois : une prolifération épithéliomateuse de la muqueuse, un foyer inflammatoire avec cellules géantes, et une tige de graminée. Ici néoplasme et cellules géantes ne dépendaient pas les uns des autres, mais représentaient la réaction du stroma et de l'épithélium vis-à-vis du même agent irritant.

Dans les observations de M. Montpellier, il ne serait pas impossible qu'une cause unique ait suscité cette double réaction.

DEUX CAS DE TUMEURS OVARIENNES BILATÉRALES SECONDAIRES A UN CANCER GASTRIQUE CLINIQUEMENT SILENCIEUX (TUMEURS DE KRÜKENBERG)

par

H. Portes et P. Isidor.

Nous apportons à la Société Anatomique deux nouveaux cas de tumeurs de Krükenberg. Cette note n'a d'autre prétention que d'être un nouvel apport à l'étude de ces intéressantes tumeurs qui, depuis la thèse de Mlle Gauthier-Villars (1), et de très nombreux travaux étrangers et français, semblent avoir acquis droit de cité et constituer un chapitre très spécial dans le cadre nosologique des tumeurs solides de l'ovaire.

OBSERVATION I. — Mme C..., vingt-huit ans, s'est toujours bien portée. En novembre 1931, ses règles diminuent d'abondance sans toutefois disparaître complètement, tandis que son abdomen augmente progressivement de volume.

Se croyant enceinte, elle vient consulter à la Clinique Baudelocque. L'examen montre, à gauche, une masse bilobée, dure, nettement abdominale; à droite, une autre masse abdomino-pelvienne, plus dure encore.

Entre ces deux tumeurs et en avant d'elles, on perçoit un petit corps utérin. Les masses tumorales sont indolores et peu mobilisables en raison de leur volume.

Hystérectomie sub-totale. Ablation des tumeurs qui intéressent les deux ovaires et dont la surface, lisse, est libre de toute adhérence avec le voisinage.

Les suites opératoires sont normales.

L'examen histologique permet d'affirmer l'existence de métastases ovariennes d'un épithélioma du tube digestif.

En conséquence, on fait un examen radiologique après ingestion de bouillie barytée. Le segment pré-pylorique est très déformé et il existe une vaste lacune qui creuse la grande courbure. Le vestibule est transformé en un étroit canal dont le bord inférieur est déchiqueté. Il y a une gêne manifeste dans l'évacuation. Pendant l'exploration, on note des crises d'effort brusques et brèves, très espacées et très rares. Il n'existe pas de dilatation pré-pylorique (probablement diminuée par la rigidité du bas-fond). Pendant l'examen, l'évacuation est lente et n'est pas retardée par le repas de la veille. L'estomac est vide à jeun.

La malade est alors transportée dans le service du Pr. Mocquot, où l'apparition d'un noyau métastatique dans la paroi vaginale fait différer toute intervention.

Mme C... rentre chez elle où, après une rapide période de cachexie, elle succombe, en août 1932. L'autopsie n'a pu être faite.

OBSERVATION II. — Mme H..., trente-six ans, s'est bien portée jusqu'à l'âge de vingt-neuf ans. Elle a eu 2 enfants. Les deux grossesses furent accompagnées de vomissements intenses et fréquents.

Un an après sa dernière grossesse, elle commence à tousser et à maigrir. Elle fait une cure sanatoriale. A ce moment, elle présente un état sub-fébrile persistant. La radioscopie révèle quelques marbrures des deux champs pulmo-

(1) Gauthier-Villars (Mlle P.) : « Contribution à l'étude des métastases ovariennes des épithéliomas digestifs. » (*Thèse* de Paris, 1927.)

naires et une diminution de la transparence des sommets. La recherche des bacilles se montre négative.

Quelque temps après sa sortie du sanatorium, elle est prise de douleurs abdominales qui l'engagent à venir consulter à la Clinique Baudelocque. A son entrée, elle présente un mauvais état général. On constate une pigmentation jaune brunâtre de la face et des avant-bras.

Au toucher vaginal, on note deux masses encadrant un utérus en rétro-latéro-flexion. L'une, à droite, est très dure, lobulée, immobile, douloureuse ; l'autre, à gauche, est moins dure et un peu douloureuse.

La laparotomie permet de découvrir, dans la région sous-ombilicale gauche, une masse lobulée, dure, atteignant presque l'ombilic; à droite, sur le flanc de cette première masse et en retrait derrière elle, une autre masse, grosse comme un poing, rénitente, repoussant en avant un ligament large droit qui permet de repérer, entre ces deux masses, le corps d'un tout petit utérus, de volume infantile.

Hystérectomie supra-vaginale.

Dans les jours qui suivent, la malade reste très affaiblie. Les vomissements sont fréquents et on constate la présence de sang dans les selles. La malade est transportée dans le service du professeur Lemierre, où l'on constate une atténuation des symptômes digestifs. Les vomissements et le melæna ont disparu.

La radioscopie montre, cependant, un empâtement des segments pré-pylorique et pylorique.

Mme H... rentre chez elle, mais la réapparition de la toux, l'amaigrissement prononcé l'obligent à entrer à Lariboisière, dans le service du professeur Clerc, où l'on porte le diagnostic de tuberculose généralisée. Elle succombe en novembre 1932.

L'autopsie n'a pas été pratiquée.

ÉTUDE ANATOMO-PATHOLOGIQUE DES TUMEURS

I. — Aspect macroscopique.

Cas I. — *Tumeur droite.* — Elle est grosse comme une tête fœtale de cinq mois. Sa surface, lisse et libre de toute adhérence, est irrégulièrement bosselée. Elle présente une consistance fibromateuse. Sa couleur est blanchâtre, avec, çà et là, quelques petites taches ecchymotiques. La surface de coupe est comparable à celle d'un fibrome.

Tumeur gauche. — Plus volumineuse (tête de fœtus à terme), sa forme est plus allongée que celle de la tumeur droite. Sa consistance est mollasse, fluctuante en certains points, donnant l'impression d'inclusions liquides. La tranche de section permet de constater que la sensation de fluctuation est provoquée, non pas par du liquide intra-kystique, mais par le parenchyme même de la tumeur qui offre une consistance gélatineuse, d'aspect translucide, comparable à du mucus. Cette substance est parcourue par des tractus fibreux qui, émanés de la paroi, la divisent en une infinité de lobules de tailles des plus variées.

Cas II. — *Tumeur droite.* — Elle est grosse comme une tête fœtale de trois mois. Sa surface, lisse, est parcourue par de profonds sillons qui la mamelonnent. La tranche de section montre un tissu d'aspect fibromateux. La lobulation est très marquée. Les lobules sont creusés d'une infinité de cavités dont la dimension va de la limite de la visibilité à la grosseur d'une tête d'épingle. L'ensemble fait vaguement penser à une grosse éponge.

Tumeur gauche. — Elle a la dimension d'un gros poing. Elle est encore plus nettement lobulée que la tumeur droite. Elle ressemble à un corps utérin parsemé de fibromes intra-muraux et sous-séreux. La surface de section présente la même morphologie que celle de la tumeur droite.

II. — Etude histologique.

La ressemblance presque absolue des aspects histologiques nous engage à réunir en une seule les descriptions des éléments qui constituent les tumeurs de nos deux cas. Dans leur ensemble, elles sont formées par des éléments épithéliaux plus ou moins chargés d'inclusions muci-carminophiles, plongés dans un stroma tantôt très dense, tantôt dissocié par des infiltrats œdémateux ou mucoïdes. Ce stroma, très vascularisé, est souvent extrêmement abondant, et il faut chercher longuement avant de découvrir les éléments épithéliaux que l'on décèle parfois plus aisément grâce au muci-carmin.

Nous diviserons schématiquement en trois groupes les différents aspects que prennent les formations épithéliales.

a) *Canaux glanduliformes.* — Ils présentent tantôt un diamètre extrêmement réduit. Leur lumière, presque virtuelle, est bordée de hautes cellules cylindriques, à noyau allongé dans le sens de la hauteur. Leur cytoplasme est foncé et ne présente pas de différenciation apicale ni de vacuole muqueuse. Tantôt ils prennent un aspect véritablement kystique et sont alors revêtus de cellules plus basses, parfois même très aplaties, lorsque les tubes sont dilatés à l'extrême. Il existe fréquemment un processus de fonte nécrotique de ces tubes.

Il est à noter que l'épithélium qui revêt ces formations ne présente que fort rarement des monstruosités et des atypies cellulaires. On rencontre çà et là quelques mitoses normales.

Le stroma qui les enveloppe est fréquemment le siège d'infiltration œdémateuse.

b) *Cordons épithéliaux.* — On les rencontre très fréquemment dans les tumeurs de notre premier cas, plus rarement dans celles du second.

Ce sont des boyaux pleins formés d'éléments polyédriques par pression réciproque. Leur cytoplasme est très foncé, presque basophile. Leur noyau, hyperchromatique, présente de nombreuses monstruosités et de fréquentes mitoses atypiques.

Dans l'ensemble, les caractères cytologiques de malignité sont beaucoup plus fréquents et bien plus marqués que dans les régions des tubes glanduliformes.

Ces boyaux infiltrent un réseau collagène extrêmement dense.

En certains points, ils ne présentent aucune inclusion. En parcourant la préparation, on remarque un processus de surcharge muqueuse très comparable à ce que l'on observe au cours de l'évolution des cellules adipeuses.

Ce ne sont tout d'abord que de très fines gouttelettes qui parsèment les éléments épithéliaux, puis ces gouttelettes grossissent, confluent et l'on a bientôt l'image de cordons transformés en une mince couche de cellules très aplaties, limitant une grosse flaque muqueuse. Enfin ces éléments, surchargés de mucus, semblent se détacher les uns des autres et l'on obtient les cellules en chaton de bague.

c) *Cellules en chaton de bague.* — Leur cytoplasme est réduit à une mince membrane périphérique, où siège un noyau très aplati, limitant une grosse goutte muqueuse.

Ces éléments correspondent bien à ceux qui furent décrits pour la première fois par Krükenberg. La plupart des auteurs les considèrent comme les éléments pathognomoniques des tumeurs secondaires des ovaires, que leur origine soit gastrique, intestinale, pancréatique ou mammaire.

Le stroma où elles sont plongées est extrêmement abondant et riche surtout en collagène.

Sur les nombreux fragments des quatre tumeurs que nous avons parcourues, l'envahissement néoplasique est tel qu'on ne retrouve en aucun point de tissu ovarien normal.

Utérus. — Dans les deux cas, ils ne présentent aucune modification histologique.

Bien qu'il soit peut-être un peu osé d'étayer des conclusions sur ces deux observations fort incomplètes, nous nous permettrons cependant, avec l'appui des travaux antérieurs et en nous basant sur les examens histologiques et les comptes rendus radiologiques, de vous soumettre les considérations suivantes :

1° Il est bien évident qu'il est de toute utilité de pratiquer systématiquement un examen histologique de toutes les tumeurs solides bilatérales des ovaires.

Nos observations en font foi, après bien d'autres et en particulier celles d'Albot et Michaux (1) et de Theillier et Busser (2), présentées récemment devant cette Société.

D'autre part, il est intéressant de constater que ces tumeurs apparaissent fréquemment chez des femmes jeunes (vingt-huit et trente-six ans dans nos deux cas). Cette constatation est confirmée par l'étude statistique de Blair Belle et Datnow (3), dans laquelle il faut relever la fréquence de la bilatéralité et la prédominance des localisations digestives, surtout gastriques, sur les localisations mammaires ou utérines.

2° Au point de vue histologique, il est intéressant de suivre l'évolution des éléments épithéliomateux. A notre avis, il n'y a pas seulement coexistence des divers types morphologiques que nous avons décrits. Il semble bien que l'on assiste là à un véritable cycle sécrétoire des éléments glanduliformes.

En 1922, Schickelé (4) décrivait un processus semblable à l'occasion de l'étude d'une tumeur glandulaire mucipare de l'ovaire. Les « formations glandulaires, écrit-il, sont d'apparence en état de repos. D'autres ont un canal central plus large, les cellules sont alors moins hautes, comme gonflées, leur protoplasme comme mousseux, parsemé de quantité de gouttelettes fines ou de quelques vacuoles, le noyau accolé à la base de la cellule, d'aspect presque aplati.

« A mesure que la cellule devient plus basse, les gouttelettes ou les pseudo-vacuoles font confluence et, finalement, la cellule fortement gonflée déverse dans le canal une grosse goutte de mucus. Avec l'augmentation de la sécrétion, le contenu du canal, et avec lui la glande entière s'élargit... Fréquemment, dans des vides gorgés de mucus, plus

(1) Albot (G.) et Michaux : « Linite plastique latente de l'estomac avec Acanthosis nigricans. Métastases lymphatiques et ganglionnaires rétro-pancréatiques. Pathogénie complexe d'une métastase ovarienne. » (*Ann. Anat. path.*, n° 1, janvier 1930.)

(2) Theillier et Busser (F.) : « Sur un cas de tumeur de Krükenberg en apparence primitive. » (*Ann. Anat. path.*, avril 1931, p. 391.)

(3) Blair Bell (W.) et Datnow (M.-M.) : « Néoplasmes de l'ovaire. » (*Am. Journ. of Cancer*, 1932, pp. 1 et 439.)

(4) Schickelé (G.) : « Cancer glandulaire mucipare primitif de l'ovaire. » (*Gyn. et Obst.*, 1922, p. 446.)

ou moins bien formés par des ramifications conjonctives, nagent une ou plusieurs cellules ovales, à noyau plat, excentrique, le protoplasme mousseux ou à gouttelettes, le tout présentant un aspect assez embrouillé, mais facile à élucider en parcourant la suite des phases indiquées plus haut. »

3° D'autre part, on peut se demander s'il n'existe pas des tumeurs primitives des ovaires histologiquement comparables aux cancers d'origine digestive ?

Les quelques observations qui tentent de soutenir ce point de vue sont malheureusement fort incomplètes et n'autorisent aucune conclusion.

Il faut noter, cependant, que le diagnostic histologique est parfois fort délicat, en particulier dans les cas où il n'existe que des tubes glandulaires, dépourvus de toute sécrétion muqueuse.

4° Enfin, il nous semble pour le moins étonnant que l'on maintienne le seul nom de Krükenberg pour les tumeurs que cet auteur décrivit comme des sarcomes primitifs des ovaires. Il serait, semble-t-il, plus logique de lui adjoindre celui de Krause qui, le premier, sut reconnaître leur nature secondaire.

(Travail du Laboratoire d'Anatomie pathologique de la Clinique Baudelocque : Professeur A. Couvelaire.)

SCHWANNOME XANTHÉLASMISÉ

par

P. Guérin et J. Boutron.

L'intérêt de l'observation de gliome périphérique que nous voulons rapporter réside essentiellement dans son aspect histologique assez spécial.

Histoire. — L'histoire clinique en est banale, classique. Il s'agit d'un homme de soixante-dix ans, charretier, venu à la consultation de chirurgie de l'hôpital Saint-Antoine, le 24 juin 1932, pour une tumeur de la face postérieure du mollet droit.

Celle-ci est apparue, il y a vingt-deux ans (en 1910). Il s'agissait alors d'une « grosseur » de la taille d'une noisette, que le malade interprétait comme une « varice ». Dès ce stade, existaient des douleurs, jamais spontanées, mais provoquées par une pression, un choc au niveau de la tumeur. Elles étaient rapides, brusques dans leur apparition et leur disparition, comparables à une décharge électrique, irradiant à la face externe du cou-de-pied.

Ces troubles légers ont persisté sans s'accentuer, tandis que la tumeur augmentait de volume lentement et progressivement.

Examen. — A la face postérieure du mollet droit, dans sa partie moyenne, sur la ligne médiane, existe une tuméfaction ovoïde, allongée suivant l'axe de la jambe, du volume d'un petit œuf de poule.

La peau qui la recouvre est normale et peut glisser sur elle. La mobilité sur les plans profonds, peu marquée dans le sens transversal, est nulle de haut en bas. Cet examen provoque quelques phénomènes douloureux, avec irradiations à la face externe du cou-de-pied.

Sur les conseils de notre maître, le docteur Braine, on décide d'intervenir pour extirper la tumeur.

Intervention. — Anesthésie locale à la novocaïne. Incision longitudinale de 4 travers de doigt. Incision de l'aponévrose. On découvre une tumeur immédiatement sous-aponévrotique, bien limitée, à peine adhérente au muscle, mais fixée en haut et en bas par un petit pédicule vasculo-nerveux. Ligature aux deux pôles. Extirpation facile. Suture en 2 plans : aponévrose et peau. Suites opératoires excellentes. Guérison.

Cliniquement, il s'agissait donc d'une tumeur de la portion sous-aponévrotique du saphène tibial.

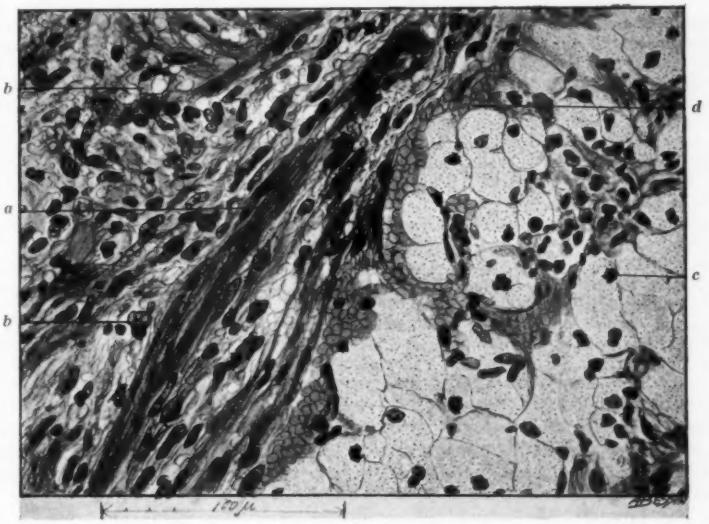

A gauche : tumeur gliomateuse typique avec des cellules fusiformes à protoplasma fibrillaire (*a*) et de nombreux points de dégénérescence polymicrokystique (*b*).

A droite : zone xanthélasmisée ; cellules à protoplasme spumeux, à noyau fripé (*c*) ; suffusions sanguines (*d*).

Dix mois après l'intervention, alors que les douleurs à la pression ont complètement disparu depuis celle-ci, le malade accuse seulement, après interrogatoire attentif, une légère sensation de froid à la face externe du cou-de-pied, et l'étude de la sensibilité montre une très légère hypoesthésie dans une zone étroite malléolaire externe.

Macroscopiquement. — Tumeur ovoïde, un peu allongée, affectant dans son ensemble l'allure d'un testicule, de teinte grisâtre, de consistance ferme et élastique. A la coupe, elle apparaît nettement encapsulée, de teinte blanc grisâtre uniforme, sans aspect cavitaire.

Histologiquement. — La tumeur est constituée en majeure partie comme un schwannome typique.

Elle est formée de cellules fusiformes, sans individualisation cellulaire nette, à prolongements ramifiés et anastomosés avec les éléments voisins. Ces cellules s'ordonnent parallèlement les unes aux autres pour former des faisceaux parfois tourbillonnés. Ceux-ci sont parsemés de noyaux allongés, en bâtonnets, parfois ébauchant une disposition palissadique et plongés dans une substance amorphe finement fibrillaire et acidophile.

Lorsque ces faisceaux sont coupés transversalement, la tumeur prend un aspect réticulé. Les cellules sont alors étoilées et présentent des expansions protoplasmiques plus ou moins déliées s'anastomosant entre elles.

On note fréquemment l'existence d'une fine dégénérescence micropolykystique, limitée le plus souvent à l'un des pôles du noyau.

A cet aspect caractéristique d'un schwannome s'en juxtapose un autre essentiellement différent, en certaines zones. On doit, en effet, de volumineuses cellules, irrégulièrement arrondies, à protoplasma spumeux, à noyau fripé, pressées les unes contre les autres. Ces zones peuvent être très localisées, formant de petits îlots arrondis, construits par quelques cellules seulement ou au contraire étendues, les cellules étant alors disséminées de façon fort irrégulière au sein de la masse tumorale. On ne trouve pas de cellules multinucléées du type Touton. Bien que nous n'ayons pu préciser la nature chimique de ces inclusions, il est fort probable qu'on se trouve en présence d'un dépôt d'éthers de la cholestérine (fig.).

A la périphérie, la tumeur est nettement limitée par une capsule fibreuse renfermant, avec de nombreux vaisseaux, quelques filets nerveux de structure normale.

Les vaisseaux intra-tumoraux présentent une paroi conjonctive épaissie, subissant parfois la dégénérescence hyaline. A leur niveau, nous avons constaté l'existence déjà signalée par Lhermitte et Leroux (1), d'une prolifération endo et périvasculaire des éléments réticulo-endothéliaux. Contrastant avec l'infiltration lipoïdique des cellules gliomateuses, il est curieux de constater son absence au sein de ces éléments réticulo-endothéliaux.

Enfin, liées à ces lésions vasculaires, existent de véritables suffusions sanguines dissociant les cellules tumorales, mais pas de véritables foyers de nécrose.

A la suite de cet examen, qui avait attiré notre attention sur la possibilité d'une hypercholestérinémie chez notre malade, nous avons eu l'occasion de le revoir.

Gros buveur depuis des années (3 litres de vin par jour), il ne présentait cependant aucun signe de gastrite éthylique, ni d'hépatite : pas de pituites, pas d'augmentation de volume du foie, pas d'urobilinurie.

D'autre part, il n'existait ni sucre, ni albumine dans les urines.

Par contre, au niveau de la pommette gauche, on notait la présence d'une plaque de la dimension d'une pièce de 2 francs, à contours irréguliers, de teinte jaune chamois, un peu surélevée par rapport à la peau avoisinante, de consistance un peu plus ferme que celle-ci. Elle était apparue depuis deux ans et provoquait de légères démangeaisons.

Il s'agissait là d'une lésion xanthélasmique évidente. Le dosage de la cholestérine (méthode de Grigaud) nous montra une hypercholestérinémie légère à 1 gr. 95 par litre.

Nous nous trouvons donc en présence d'un schwannome avec xanthélasmisation secondaire chez un sujet atteint de xanthélasma avec hypercholestérinémie légère. Si la xanthélasmisation des gliomes centraux est

(1) Lhermitte (J.) et Leroux (P.) : « Etude histologique générale des gliomes des nerfs périphériques, des racines rachidiennes et des gliomes viscéraux. » (*Rev. neurologique*, 1928, pp. 286-294.)

un fait bien connu, nous croyons, par contre, qu'elle n'a pas été signalée au niveau des gliomes périphériques, et c'est pourquoi nous avons cru intéressant de rapporter cette observation.

DISCUSSION. — *M. Oberling.* — Les phénomènes de xanthomisation méritent, en effet, d'être connus, car, sous leur influence, l'aspect d'une tumeur peut être complètement modifié. La tumeur que vient de nous présenter M. Guérin montre, en effet, des régions que tout le monde interpréterait comme xanthome si l'on ne trouvait par ailleurs des images typiques d'un neurinome. Cette question de la xanthomisation secondaire est particulièrement importante par ce qui concerne l'interprétation de tumeurs d'aspect sarcomateux; on peut, en effet, se demander si certaines tumeurs interprétées comme xanthosarcomes avec métastases ne répondent pas à des sarcomes fibroblastiques secondairement xanthomisés.

RADIOGRAPHIE DE PROFIL DU COL FÉMORAL DANS LA COXA VARA DE L'ADOLESCENCE

par

R. Ducroquet et L. Groleau.

Dans le décollement épiphysaire progressif de l'adolescent, on a coutume de décrire deux ordres de déformations :

1° l'ascension du trochanter aboutissant à une déformation en coxa vara;

2° l'inflexion de la tête ou du fragment capital en arrière.

L'ascension du trochanter est bien déterminée sur les radiographies par comparaison du côté sain; l'inflexion du col vers l'arrière, soupçonnée par les uns, bien nettement affirmée par les autres, n'a jamais fait l'objet d'études précises.

La première déformation aboutissant à la coxa vara est visible sur les radiographies de face. On peut soupçonner la seconde déformation sur ces mêmes radiographies, mais il est impossible d'en mesurer l'amplitude.

Pour mesurer l'importance de la rétro-inflexion du col fémoral, il est indispensable de prendre des clichés dans une autre position. Il faut voir le col fémoral non plus d'avant en arrière, mais de haut en bas, c'est-à-dire de profil (fig. 1 et 1 *bis*).

Après avoir étudié un grand nombre de radiographies de profil chez des sujets atteints de décollement épiphysaire progressif (encore appelé coxa vara des adolescents) nous avons pu, dans une certaine limite, acquérir cette notion que l'on donnait souvent trop d'importance à l'élévation du trochanter et pas assez à l'inflexion du col en arrière, et que dans bien des cas cette inflexion du col en arrière prédomine nettement.

EXAMINONS LES SUJETS ATTEINTS DU DÉCOLLEMENT ÉPIPHYSAIRE PROGRESSIF DE L'ADOLESCENT :

Voici un sujet atteint de coxa vara typique (fig. 2) : Le cartilage conjugal, au lieu de se projeter sur la radiographie de face, suivant une ligne à peu près horizontale, se projette suivant une ligne nettement

oblique, en bas et en arrière, presque verticale; la tête et la région du cartilage épiphysaire du col se sont infléchis vers le bas.

On devine nettement déjà que la tête a basculé vers l'arrière par ce fait que l'épiphyse se dessine non pas par un croissant, mais par une sphère.

Voyons maintenant le col fémoral de profil. Nous pouvons ici mesurer nettement l'inflexion postérieure en comparant avec le côté sain :

Du côté sain, la face antérieure du col est plane ou légèrement concave vers l'avant; du côté lésé, elle est convexe. Toute l'épiphyse et la région

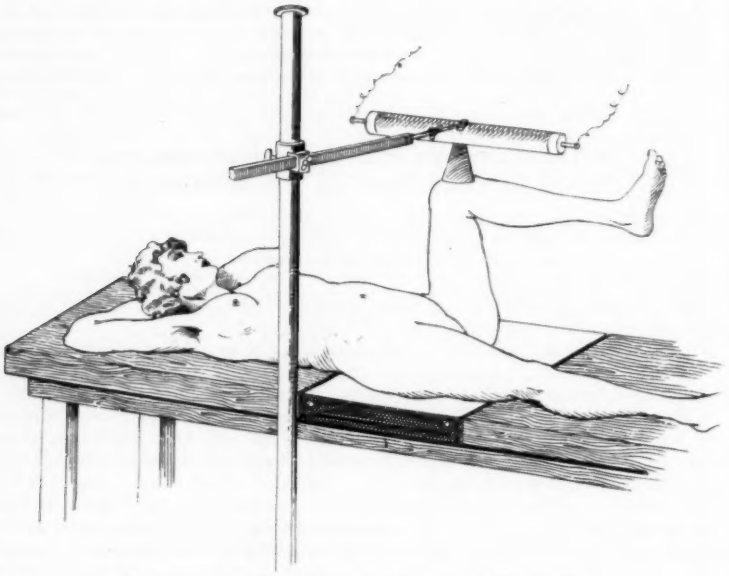

FIG. 1. — *Position sur la table de radiographie.*

conjugale juxtaposée ont nettement basculé vers la face postérieure du col.

Rien ici d'atypique : l'inflexion vers le bas et l'inflexion vers l'arrière semblent à peu près de même intensité.

Voici maintenant un second malade atteint de coxa vara (fig. 3) : Ici, la bascule de la tête en bas semble moins importante.

Une fois encore, un flou considérable du cartilage conjugal; mais on peut déterminer la bascule de la tête vers le bas d'une vingtaine de degrés environ; or, que nous montre la radiographie de profil ? La tête a basculé complètement vers la partie postérieure du col. Elle forme, avec ce col, un angle de 90°. Nous voyons donc que l'inflexion postérieure prédomine ici nettement, que cette déformation est environ le double de celle observée sur le cliché de face.

Voici maintenant un autre malade (fig. 4) : Ici, sur une radiographie de la hanche de face, qui n'était pas très bonne, nous avons un instant hésité sur le diagnostic de coxa vara.

L'enfant souffrait, le médecin de la famille attirait notre attention sur des antécédents bacillaires. La tête nous semblant cependant légèrement basculée vers le bas, nous proposâmes de trancher le diagnostic à l'aide d'une radiographie de profil.

Cette radiographie nous montre ici encore une bascule de l'épiphyse fémorale, vers l'arrière, de 50° environ. La rétro-inflexion du col existe presque à l'état pur, la coxa vara pouvant prêter à discussion sur le cliché de face.

Nous pourrions encore montrer de nombreuses radiographies. Il nous semble que ces quelques clichés suffisent à démontrer que, dans le décollement épiphysaire progressif, si l'on attache une grande importance à la coxa vara, la rétro-inflexion du col a une importance capitale et, sur plus de 30 malades que nous avons pu radiographier de profil, cette rétro-inflexion prédomine toujours sur la déformation vers le bas.

FIG. 1 *bis*. — *Cliché de profil.*

Peut-être y aurait-il lieu d'ajouter cette notion de rétro-inflexion dans le terme de coxa vara, ou tout au moins, en présence d'un malade atteint de décollement épiphysaire progressif, on devrait dénommer la déformation de façon un peu plus précise, c'est-à-dire : décollement épiphysaire progressif en coxa vara et rétro-inflexion du col.

Cette notion de rétro-inflexion était sans doute déjà connue. Les auteurs qui, à la suite de douleurs, opéraient il y a vingt ans à ciel ouvert, pour réduire la déformation, signalaient déjà ce détail.

Il est intéressant de pouvoir aujourd'hui le constater par les radiographies d'une façon très simple.

Ces faits, indiquant la prédominance possible de la rétro-inflexion sur la coxa vara, nous incitèrent à rechercher si cette rétro-inflexion ne pouvait pas exister de façon fruste à l'état pur.

Voici un cas typique (fig. 5). Nous considérâmes pendant longtemps une enfant suspecte de coxalgie, parce que les mouvements étaient légèrement limités; parce que, d'autre part, il existait une légère douleur, de la boiterie et un mauvais état général. Alors, nous prescrivîmes un traitement de repos de plusieurs mois.

La radiographie de face ne montrait rien qui put permettre un diagnostic de bacillose, rien qui put permettre un décollement épiphysaire.

Une radiographie de profil fut proposée. Elle a montré que du côté sain le col est absolument rectiligne, alors que, du côté malade, la rétro-

inflexion, signe du décollement épiphysaire fruste et n'ayant pas évolué, était à la base des signes que nous observâmes.



Fig. 2. — « *Coxa vara* » *typique.*

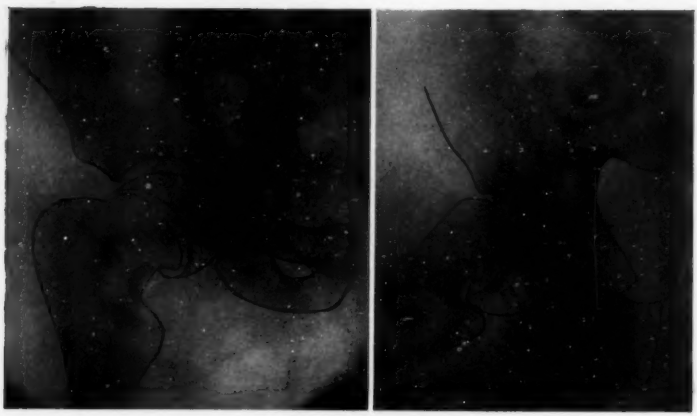

Fig. 3. — « *Coxa vara* » *moins accentuée.*

Nous pensons de ce fait que, chez certains enfants qui nous arrivent suspects de coxalgie, lorsqu'après avoir fait tous les examens de laboratoires, Cuti d'une part, épreuves de repos et épreuves de marche d'autre

part, lorsque nous ne pouvons conclure nettement à une coxalgie, il peut être intéressant de faire un cliché de profil pour voir si la limitation des

FIG. 4. — « *Coxa vara* » *mise en évidence par un cliché de profil.*

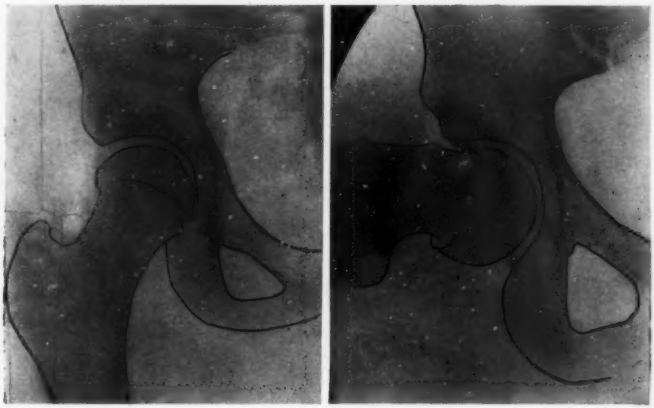

FIG. 5. — *Rétro-inflexion du col.*

mouvements n'est pas due à une rétro-inflexion du col, au premier signe d'un décollement épiphysaire progressif.

Les conséquences thérapeutiques de ces données, dépassant le cadre de ce bref exposé, seront par ailleurs étudiées.

DEUX CAS DE PIEDS EN ÉVENTAIL

par

R. Ducroquet et L. Groleau.

Ces deux cas observés à quelques jours d'intervalle nous ont paru intéressants à rapporter, puisqu'ils aboutissent cliniquement à la même déformation : étalement de l'avant-pied en éventail.

FIG. 1. — *Quatrième métatarsien bifide.*

Les radiographies nous montrèrent qu'il s'agissait en réalité de deux déformations très différentes l'une de l'autre :

OBSERVATION I. — Va... (Jean), six ans. Il s'agit d'un enfant par ailleurs parfaitement constitué, qui ne présente rien à signaler dans ses antécédents. La famille a remarqué, depuis quelques années, qu'il tourne un peu l'un des pieds en dedans et elle vient consulter pour ce défaut d'attitude.

L'examen, en réalité, ne révèle pas une torsion du pied en dedans, mais bien une augmentation de volume de l'avant-pied en largeur, un étalement de tout cet avant-pied, si bien que si le premier métatarsien déborde en dedans, donnant ainsi l'impression d'une torsion, le cinquième métatarsien déborde en dehors.

La radiographie des deux pieds (dorso-plantaire) montre qu'il s'agit en réalité d'un quatrième métatarsien bifide. L'une des branches de ce métatarsien est articulée avec le quatrième orteil. L'autre branche, dirigée dans l'espace osseux, écarte le cinquième métatarsien et ne s'articule avec aucun orteil.

La famille affirmant que cet étalement du pied par rapport à l'autre augmente de plus en plus, nous avons conseillé l'ablation de la branche externe de ce quatrième métatarsien, et l'intervention acceptée par les parents doit être effectuée prochainement.

OBSERVATION II. — Ca... (Marie). Il s'agit d'une petite-fille de cinq ans que les parents nous amènent, parce qu'elle souffre au niveau du premier métatarsien du pied droit.

Rien à signaler dans ses antécédents.

L'examen nous montre ici un étalement de l'avant-pied gauche en éventail, *le premier orteil* étant très écarté du second.

La radiographie dorso-plantaire nous montre ici une forme normale de tous les métatarsiens, sauf le second qui présente, au niveau de sa tête, une exostose en pointe à base antérieure, à sommet postérieur, venant buter sur le premier métatarsien pour l'isoler du second.

Il s'agit ici de toute évidence d'une exostose ostéogénique.

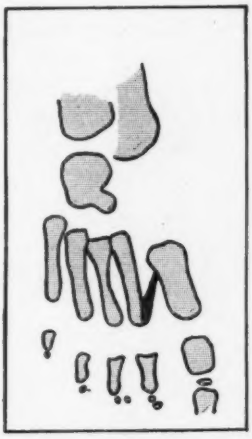

FIG. 2. — *Exostose du deuxième métatarsien.*

Quoique la déformation augmente, nous avons conseillé à la famille de temporiser quelque peu pour ne faire pratiquer l'ablation de cette exostose que si elle devient plus gênante. Nous connaissons, en effet, les possibilités si fréquentes de reproduction de ces exostoses ostéogéniques après ablation, surtout chez l'enfant jeune dont le squelette n'est pas encore arrivé à son développement total.

Il nous a paru intéressant de rapporter ces deux cas, puisque cliniquement ils aboutissent à la même déformation.

Les radiographies permirent de faire des diagnostics différents et de poser des indications chirurgicales permettant, dans un cas, de promettre d'une façon formelle que la récidive ne se fera pas (métatarsien bifide), alors que, dans le cas d'exostose ostéogénique, on peut avoir à pratiquer l'intervention sans pouvoir promettre d'une façon absolue que la déformation ne se reproduira pas.

DIX CAS DE SPINA BIFIDA OCCULTA DE LA RÉGION DORSALE INFÉRIEURE

par

R. Ducroquet et A. Couturier.

Nous avons souvent l'occasion d'observer, à la consultation d'orthopédie, des enfants qu'on nous amène pour mauvaise tenue. Souvent les parents n'ont eux-mêmes rien remarqué, et c'est le médecin-inspecteur de l'école qui conseille la consultation.

FIG. 1. — *Observation I.*

En dehors des affections évidentes : scoliose de l'adolescence, scolioses congénitales, maux de Pott, il nous arrive de voir des enfants atteints simplement d'insuffisance musculaire, dont la colonne est normalement souple, qui, vus de dos en rectitude ou en flexion, ne présentent aucune déformation apparente.

La palpation de la colonne, pratiquée méthodiquement, est d'abord négative, mais si l'on palpe plus attentivement, on sent bien les 5 apophyses épineuses lombaires, mais la douzième dorsale n'est pas perceptible, puis la onzième vertèbre est de nouveau normalement saillante et les sus-jacentes de même.

La palpation appuyée, en « glissant » tout le long de la colonne, donne donc ici la fameuse impression dite de « marche d'escalier », puisqu'on

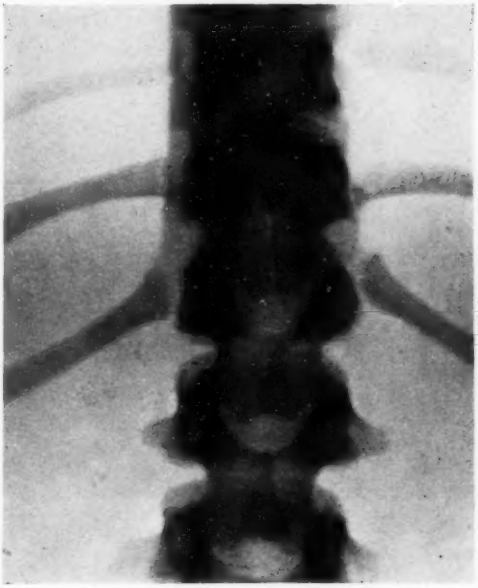

FIG. 2. — *Observation II.*

bute en descendant sur la première lombaire, mais cette « butée » se fait après une sensation de « manque » et elle est bien différente en cela de l'impression de marche d'escalier du mal de Pott qui se fait en saillie franche.

Là se bornent les signes cliniques.

Le malade dira qu'il ne perçoit aucune douleur nette (sauf parfois dans 2 cas sur les 10 que nous rassemblons), une gêne bi-latérale le long de la dernière côte, comparable en moins fort aux douleurs en ceinture.

La radiographie montre, chez ces enfants, l'absence d'apophyse épi-

neuse et le défaut de réunion des lames vertébrales. On voit sur les clichés, à la place de l'apophyse, une fente verticale large de 2 à 4 millimètres, suivant les cas.

OBSERVATIONS. — Le détail des observations dépasserait le cadre de ce travail. Sur les 10 cas que nous vous présentons, 4 nous paraissent particulièrement explicites, dont nous reproduisons ci-contre les radiographies :

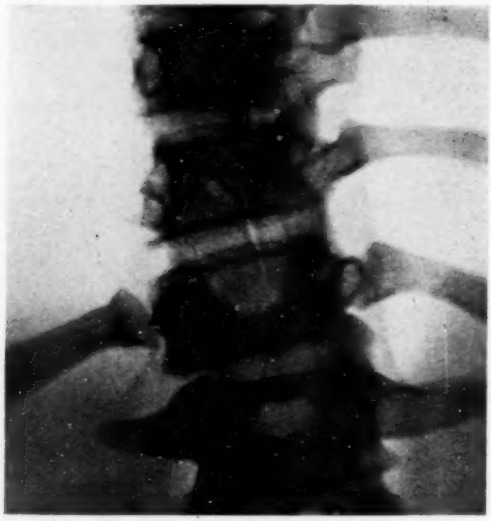

FIG. 3. — *Observation III.*

I. — Zar... (Y.), traitée pour luxation congénitale à deux ans. A six ans, apparition d'une scol'ose.
Une radio faite à ce propos montre un spina de D. 11 D. 12 (fig. 1).

II. — Leg... (J.) vient consulter pour mauvaise attitude. La palpation révèle une absence de saillie de l'apophyse de D. 12, et la radio montre un spina bifida de cette vertèbre (fig. 2).

III. — F... (R.), enfant adressé par le médecin-inspecteur de l'école pour mauvaise attitude.
Cliniquement et radiographiquement, on retrouve tous les signes de spina occulta de D. 12.
A noter les douleurs en ceinture tantôt à droite, tantôt à gauche (fig. 3).

IV. — Am... (M.), garçon de sept ans qui vient pour consulter pour cyphose. La palpation révèle le spina bifida de D. 12 confirmée par la radiographie (fig. 4).

Il s'agit donc bien ici de spina bifida occulta découvert à la suite d'examen attentif, la plupart du temps chez des enfants qui se tiennent mal et qui viennent à l'Hôpital pour suivre les cours de gymnastique.

Nous avons suivi plusieurs de ces enfants à longue échéance et, chez deux d'entre eux, nous avons vu survenir des scolioses importantes. Il semble donc que là, comme à la cinquième lombaire, on puisse trouver

FIG. 4. — *Observation IV.*

l'origine congénitale de certaines déformations progressives qui pourraient être prises pour des scolioses de l'adolescence.

Le traitement consiste à rééduquer la masse dorso-lombaire par une gymnastique douce et progressive et à faire, périodiquement, des radiographies pour maintenir éventuellement le rachis dans les cas où une déformation en scoliose serait à craindre.

Cette notion de spina bifida n'est certes pas nouvelle, mais si de nombreux travaux en révèlent dans la région sacro-lombaire, ceux de la région dorso-lombaire ont été moins étudiés.

Il nous a paru intéressant de montrer l'aspect radiographique de cette lésion bien connue des anatomistes.

AGÉNÉSIE DES DEUX FÉMURS. UN CAS SUIVI PENDANT CINQ ANS

par

R. Ducroquet et A. Couturier.

Nous vous présentons l'observation d'un enfant suivi par nous depuis cinq années, et qui nous fut amené quelques jours après sa naissance pour des déformations congénitales multiples.

Les antécédents familiaux sont absolument négatifs, l'accouchement a été normal.

Aspect à la naissance : torse et tête normaux ; membres inférieurs très courts, les deux cuisses n'ayant pas plus de 2 centimètres de hauteur ; pieds bots valgus ; aux membres supérieurs : à gauche : normal ; à droite : atrophie de l'avant-bras, absence du pouce et coalescence des autres doigts.

La radiographie montre les déformations du squelette des deux membres :

Membres inférieurs. — Bassin normal, fémur de la dimension de 2 centimètres environ, tibia de 4 cm. 1/2 avec absence congénitale des deux péronés, pieds dont le squelette est difficile à préciser.

Membres supérieurs. — A gauche, normal ; à droite, le radius n'a que 3 cm. 1/2 contre 6 centimètres à gauche, le cubitus n'a que 2 centimètres contre 6 cm. 1/2 à gauche ; à la main, on ne distingue que deux métacarpiens et l'ombre des phalanges de trois doigts.

Cet enfant a été suivi par nous régulièrement et ses pieds on été redressés à l'aide de petits bandages de colloplast.

Au point de vue intellectuel, cet enfant s'est développé normalement. Il a même parlé de façon très précoce, était propre à un an et son intelligence est un peu au-dessus de la normale.

Vers l'âge de dix-huit mois, à l'aide de chaussures légèrement baleinées, cet enfant pouvait se déplacer sur ses membres inférieurs.

L'évolution du développement du squelette nous a paru intéressante et de nouvelles radiographies, pratiquées il y a quelques mois, nous ont montré que du côté droit le fémur s'est développé : sa longueur est de 13 cm. 1/2 et sa forme est à peu près normale, à part une légère incurvation à l'union du 1/4 supérieur et des 3/4 inférieurs. Il présente un col fémoral avec sa tête, une diaphyse et l'épiphyse inférieure.

A gauche, l'extrémité supérieure du fémur est restée complètement aplasiée. Il ne reste que l'extrémité inférieure du fémur sur une longueur de 10 centimètres environ, et l'extrémité supérieure de la diaphyse semble comme coupée en biseau.

Les deux tibias sont de longueur sensiblement égale, 12 centimètres, et légèrement incurvés à convexité antérieure.

Le squelette du membre supérieur gauche est normal.

Le squelette du membre supérieur droit garde la même déformation qu'à la naissance.

Cette observation nous paraît intéressante non point tant par sa rareté, absences ou les aplasies congénitales du fémur associées à d'autres déformations osseuses n'étant pas très exceptionnelles, mais surtout par

ce fait que nous avons pu suivre l'ostéogénèse de cet enfant de la naissance à la cinquième année. Nous avons pu voir ainsi que les deux fémurs, dont les apparences radiographiques étaient absolument compa-

FIG. 1. — *Radiographie générale du squelette à la naissance.*

rables l'un à l'autre à la naissance, s'étaient développés de façon variable.

Nous trouvons à droite un fémur normal dans sa forme sinon dans sa taille, et à gauche un fémur aplasié quant à son extrémité supérieure.

Il nous paraît intéressant, d'autre part, d'avoir pu, chez cet enfant, par des manœuvres de gymnastique très simple, éviter les rétractions très importantes en flexion du genou et de la hanche, qui étaient déjà

FIG. 2. — *Détails des malformations fémorales cinq ans plus tard.*

perceptibles à la naissance, et il est certain que les quelques soins, de même que le redressement des pieds, nous ont permis de voir marcher cet enfant de façon relativement précoce, alors qu'à notre premier examen nous n'avions pas caché notre pessimisme aux parents.

DÉGÉNÉRESCENCE MALIGNE D'UN ADÉNOME PARATHYROÏDIEN ÉOSINOPHILE AU COURS D'UNE MALADIE DE RECKLINGHAUSEN

par

Paul Sainton et Jacques-Léon Millot.

Un fait nouveau, et d'importance capitale, est survenu dans l'évolution de ce cas d'ostéite fibrogéodique que nous suivons à l'Hôtel-Dieu depuis plus de trois ans.

Nous avons présenté le malade pour la première fois à la Société Anatomique, le 8 janvier 1931, à la suite d'une intervention chirurgicale pratiquée par le professeur Cunéo. Cette intervention avait permis la découverte et l'ablation d'un adénome éosinophile de la parathyroïde inférieure gauche. Nous avons alors publié les examens de cette pièce opératoire, de la parathyroïde inférieure droite qui avait été également enlevée, et de plusieurs biopsies osseuses.

Le cas a été repris ultérieurement par B. Blumen (1), puis par J.-A. Lièvre (2), dans leurs thèses, dont il forme une des principales observations. Ils ont, l'un et l'autre, publié nos documents cliniques, radiologiques et histologiques. Il nous semble donc inutile de nous étendre longuement sur l'histoire clinique du malade.

L'affection remonte à l'enfance. Elle a déterminé des lésions osseuses importantes, qui portent sur presque tous les éléments du squelette, entraînant des déformations morphologiques considérables.

Les os plats paraissent surtout atteints par des lésions kystiques, cependant que les os longs sont au contraire hypertrophiés par le processus de reconstruction fibreuse. La calcémie s'est toujours maintenue au voisinage de 150 milligrammes, au cours des nombreux examens pratiqués. La chronaxie, étudiée par M. Bourguignon, montre la diminution de l'excitabilité dans la plupart des muscles.

A la suite de l'intervention, malgré l'ablation de l'adénome, il ne s'est produit aucune modification, ni des lésions osseuses, ni du taux de la calcémie. Seules les douleurs osseuses ont sensiblement diminué, et l'excitabilité électrique de certains muscles est redevenue normale.

Donc, contrairement aux autres cas de maladie de Recklinghausen traités par chirurgie parathyroïdienne, l'ostéite fibrokystique continue d'évoluer. On constate même un accroissement de certaines des tumeurs fibreuses, en particulier de la tumeur du maxillaire supérieur. Des calcifications secondaires se produisent sur le péritoine, accessibles à la palpation, et très visibles à la radiographie, et l'état général du malade ne s'améliore pas.

On tente, sans plus de succès, le traitement médical de recalcification, préconisé par M. Charles Lasserre, puis la radiothérapie pénétrante de la région latéro-thyroïdienne.

Deux séries de rayons X sont faites, l'une au mois d'octobre 1931, au cours de laquelle le malade reçoit 3000 (R) sur le secteur gauche et 2400 (R) sur le

(1) Blumen (B.) : « Contribution à l'étude de la maladie osseuse de Recklinghausen. » (*Thèse* de Paris, 1931.)

(2) Lièvre (J.-A.) : « L'ostéose parathyroïdienne. » (*Thèse* de Paris, 1931.)

secteur droit. En janvier 1932, il reçoit de nouveau 1600 (R) sur chaque secteur (tension : 150.000 volts ; filtre : 2 millimètres, Aluminium).

Plusieurs interventions localisées sur les lésions du maxillaire supérieur sont nécessitées par l'accroissement considérable de la tumeur fibreuse.

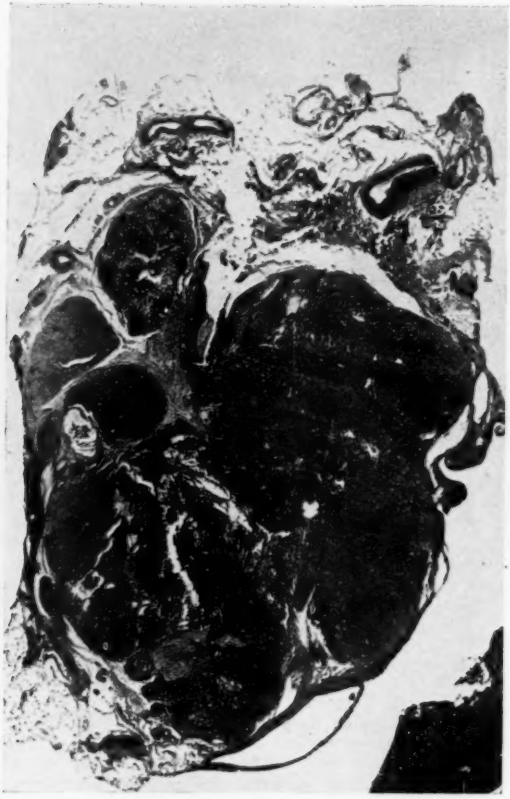

Fig. 1. — *Vue d'ensemble de la tumeur parathyroïdienne.*
Noter l'effraction de la capsule et l'envahissement du tissu cellulo-adipeux.

Enfin, le 7 avril 1933, sur les instances de M. Sainton, le professeur Cunéo se décide à explorer la région parathyroïdienne supérieure, en raison de l'inefficacité de l'ablation des parathyroïdes inférieures.

Au cours de l'intervention, les parathyroïdes supérieures ne peuvent être retrouvées. Mais M. Cunéo aperçoit un petit nodule induré logé à la face externe du lobe gauche du corps thyroïde, près du pôle inférieur.

Ce nodule est dur, du volume d'une noix verte, très adhérent au tissu thyroïdien dans lequel il faut, pour ainsi dire, le sculpter, pour pouvoir l'enlever.

La premières impression, en présence de cette pièce, fut celle d'un lobule thyroïdien scléreux.

Mais lorsque nous avons pratiqué l'examen histologique de la pièce, nous n'avons retrouvé, en aucun point, de tissu thyroïdien.

Le plus important des fragments est constitué par sept à huit nodules de taille très variable et de structure nettement différente, dès le faible grossissement. Ces nodules sont séparés par des travées conjonctives qui dérivent d'une capsule périphérique assez mince. Cette capsule est en certains points incom-

FIG. 2. — *Région de structure endocrinienne typique.*

plète, et dissociée par des boyaux de cellules épithéliales atypiques qui tendent à envahir l'atmosphère cellulo-adipeuse dont l'organe est entouré.

C'est dans ce tissu cellulo-adipeux que l'on retrouve les importants pédicules vasculaires nourriciers. On y note en outre quelqus travées scléreuses assez limitées, de petites zones nécrotiques ou hémorragiques vraisemblablement secondaires à l'excision chirurgicale. Enfin, il existe quelques amas aberrants de cellules épithéliales sur lesquels nous reviendrons plus loin. Aucune réaction cellulaire inflammatoire.

L'un des nodules, situé au centre du fragment, ovoïde, bien limité, diffère nettement des autres par sa coloration très éosinophile et l'homogénéité de sa structure.

Il est, d'un tissu très dense, constitué par des cellules épithéliales arrondies ou polygonales, tassées les unes contre les autres ; elles se groupent soit en travées, soit en palissades, plus fréquemment encore en lobules endocriniens, entourant une petite gouttelette de substance colloïde, de coloration légèrement violacée.

Le cytoplasme de ces cellules, abondant, est finement granuleux et très éosinophile. On ne trouve pas d'enclaves. Le noyau est central, arrondi, très basophile, avec une chromatine divisée en petites mottes.

Ce nodule, qui, répétons-le, est de structure très dense, contient quelques rares cloisons conjonctives, et quelques capillaires, d'apparence normale.

L'image d'ensemble est celle d'un adénome parathyroïdien éosinophile, et est tout à fait comparable à celui que nous avons précédemment décrit, et qui avait été découvert sur ce même malade (1).

Les autres nodules diffèrent considérablement de celui-ci. Leur contour, tout d'abord, est moins net et, surtout, leur structure est beaucoup moins homogène.

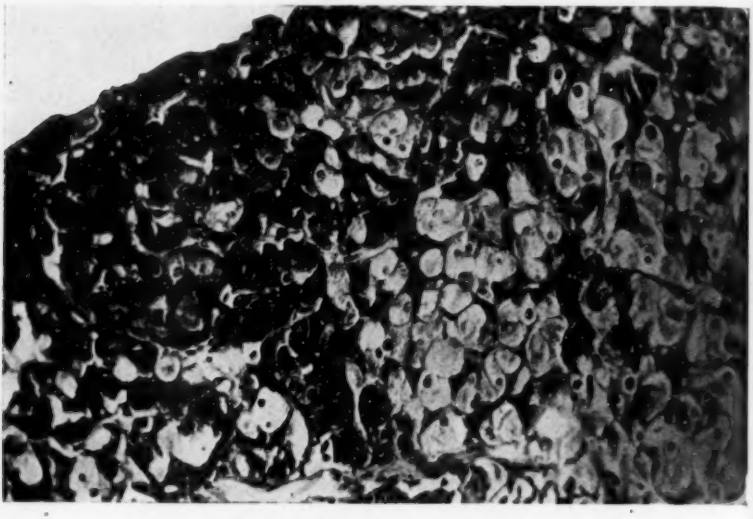

FIG. 3. — *Début de désorganisation architecturale.*
Eléments spongiocytaires et éléments éosinophiles.

Dans les zones les plus typiques, les cellules, groupées en lobules, séparées par de minces cloisons conjonctives, sont encore plus volumineuses, et d'aspect nettement spongiocytaire. Leur contour est souvent confus ; certaines sont totalement chromophobes. On ne trouve pas de colloïde dans ces plages.

Enfin, il existe des régions où toute structure lobulaire a disparu, et où il ne reste plus qu'une disposition vaguement trabéculaire de boyaux de cellules épithéliales anatomosés entre eux.

En ces derniers points, les éléments sont de taille et de forme très variées.

(1) SAINTON (P.) et MILLOT (J.-L.) : « Les lésions osseuses et parathyroïdiennes de la maladie de Recklinghausen. » (*Ann. d'Anat. pathol.*, n° 1, janvier 1931, p. 70.)

Cf. également *Le Journal médical français*, t. XXI, n° 1, janvier 1932, consacré aux parathyroïdes.

Leur cytoplasme est très chromophile, et le noyau très basophile. Les mitoses sont nombreuses, et l'on trouve d'évidentes monstruosités nucléaires.

Certaines cellules sont en voie de nécrose, avec un noyau en pycnose.

La désorganisation tissulaire, les anarchies et dédifférenciations cellulaires, donnent à ces régions un aspect de prolifération épithéliale intense, anarchique, et certainement maligne.

Enfin, dans le tissu cellulo-adipeux qui environne la glande, on trouve soit

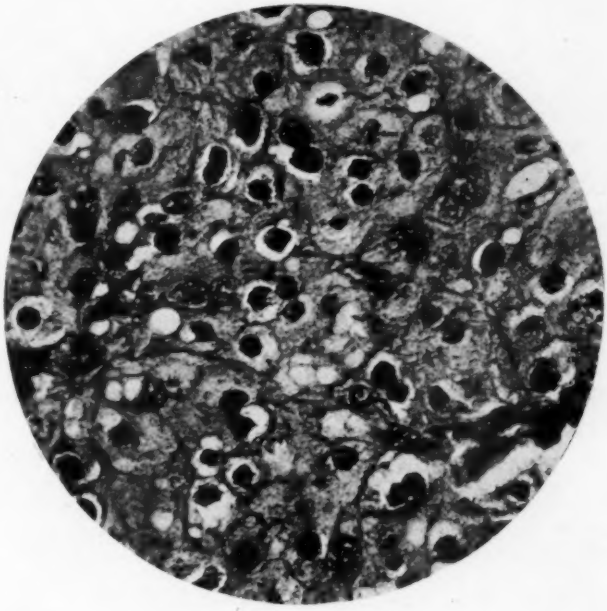

FIG. 4. — *Région en pleine dégénérescence maligne.*
Monstruosités cellulaires et nucléaires.
Cellules très atypiques, dont certaines sont en voie de nécrose.

des coulées, soit de petits amas infiltrants, des cellules épithéliales très atypiques, parfois en voie de nécrose, mais présentant nettement les caractères d'un envahissement néoplasique.

Des colorations électives nous ont permis de constater la mucicarminophilie de la colloïde, et même du stroma conjonctif, qui est extrêmement réduit.

En résumé, il nous semble que nous sommes en présence d'un adénome parathyroïdien éosinophile, en pleine dégénérescence maligne, avec début d'envahissement du tissu graisseux.

L'absence totale de réaction du stroma, la dédifférenciation cellulaire

très nette, les caractères architecturaux enfin, nous permettent de dire qu'il s'agit d'un épithélioma atypique infiltrant de la parathyroïde.

De cette image histologique, nous voudrions rapprocher celle qui a été décrite par M. Foulon, sur la parathyroïde supérieure gauche d'une jeune femme atteinte de maladie de Recklinghausen, avec lésions osseuses multiples et calcification pulmonaire massive. L'observation est rapportée dans la thèse du docteur Roger Lancestre (Paris, 1932).

M. Foulon signale, dans un tissu parathyroïdien éosinophile, des cellules à noyaux très volumineux et hyperchromatique, une infiltration du tissu conjonctif en certains points par ces éléments, et il conclut que l'image pourrait bien être celle d'un épithélioma, sans toutefois l'affirmer.

Devant ces faits, nous sommes donc amenés à nous demander si, dans ces formes de maladie de Recklinghausen particulièrement évolutives, avec perturbation si intense du métabolisme calcique qu'il se forme des calcifications massives, pulmonaires ou péritonéales, il ne s'agirait pas, non plus d'un adénome, mais d'un épithélioma, dont l'ablation chirurgicale, fatalement insuffisante, n'entraîne pas la guérison. Ce qui expliquerait, dans ces cas, l'insuccès de la thérapeutique, et comme dans notre observation, la récidive.

L'avenir nous permettra sans doute de juger des effets de la seconde intervention, et peut-être d'étudier l'évolution encore mal connue des cancers parathyroïdiens.

CORTICO-SURRÉNALE ABERRANTE DU LIGAMENT LARGE

par

Jacques-Léon Millot.

A la suite de la communication de MM. Le Lorier, Maurice Mayer et Pierre Isidor, à la séance du 2 mars 1933 de la Société Anatomique, et de la publication de M. Jean Calvet, dans le dernier numéro des *Annales d'Anatomie pathologique*, il nous a paru intéressant de présenter aujourd'hui l'image histologique d'une de ces inclusions de tissu surrénalien dans les mésos de l'appareil génital chez la femme.

Celles que nous avons découvertes siégeaient à droite, et à gauche, dans les mésosalpinx. Il s'agissait d'une pièce d'hystérectomie totale pour grossesse extra-utérine surinfectée, chez une femme de quarante-huit ans.

Dès l'examen macroscopique, nous avons été attirés par la présence, au bord libre du ligament, de petits nodules jaunâtres, de la taille d'un pois, que nous prîmes d'abord pour des dépôts de cholestérine.

L'un d'eux ayant été prélevé pour examen histologique, nous avons découvert qu'il s'agissait de tissu cortico-surrénalien typique.

Noyé dans un tissu cellulaire banal, ce nodule est ovoïde, parfaitement bien limité par une mince capsule conjonctive. Il est entièrement constitué par de volumineux éléments épithéliaux spongiocytaires à noyau central basophile. Ces cellules contiennent de très nombreuses vacuoles. Elles se disposent soit en travées, comme dans la zone fasciculée de la surrénale normale, soit en lobules endocriniens typiques. On trouve en quelques points, cependant, des éléments plus petits, dont le cytoplasme est un peu plus dense, le noyau plus foncé, et

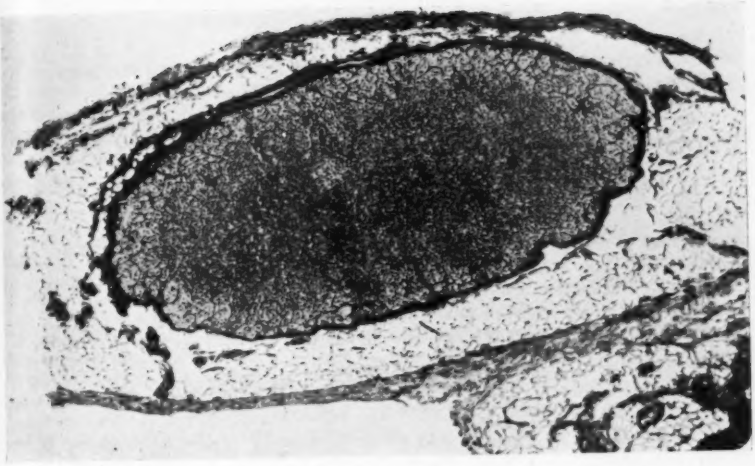

FIG. 1. — *Aspect du nodule à un faible grossissement.*

FIG. 2. — *Cellules d'aspect spongiocytaire*

dont la disposition en lobules plus réduits rappelle la structure de la zone glomérulaire.

On ne trouve aucun élément pouvant se rapprocher de la médullo-surrénale.

Enfin, le stroma conjonctif est extrêmement réduit, comme dans un tissu surrénalien normal.

Devant ces caractères cellulaires, et l'ébauche d'organisation architecturale, nous pensons donc qu'il s'agit bien de cortico-surrénale aberrante.

Après les observations de Pilliet (1), Pilliet et Veau (2), Petit (3), Bovin (4), Lecène (5), Le Lorier, Maurice Mayer et Pierre Isidor (6), Jean Calvet (7), enfin, pour ne citer que quelques-unes d'entre elles, la nôtre vient confirmer la fréquence de ces reliquats embryonnaires. Nous pensons d'ailleurs que leur recherche systématique dans toutes les pièces opératoires d'hystérectomie permettrait d'en retrouver de semblables chez de nombreux sujets.

UN CAS DE PÉRITONITE CHRONIQUE ENCAPSULANTE

par

Louis Morel et Pierre Fabre.

Les articles récents de MM. Wilmoth et Patel ont attiré l'attention des chirurgiens sur une variété rare de péritonite chronique, caractérisée cliniquement par une tendance particulière des anses à s'agglomérer en masse. Il existe là un processus de fibrose mal caractérisé pathogéniquement et dont l'aspect clinique est seul connu.

Nous décrivons un cas nouveau de cette affection que nous avons eu l'occasion de récemment opérer.

Voici d'abord l'observation détaillée prise dans le service chirurgical de M. le docteur J.-P. Tourneux, par M. Darnaud, interne :

D... (Michel), quarante-deux ans, cultivateur. Le 18 avril 1932, entre salle Saint-Pierre, au n° 19, un malade qui nous est envoyé par le service de M. le professeur Cestan. Il est atteint d'une tumeur abdominale dont on ne peut préciser la nature. Voici son histoire clinique :

Il s'agit d'un homme de petite taille, mais assez robuste.

Ses antécédents héréditaires et collatéraux sont sans intérêt. Il n'a jamais eu

(1) Pilliet : « Capsules surrénales dans les organes dérivés du corps de Wolff. » (*Progrès médical*, 1891.)

(2) Pilliet et Veau : « Capsules surrénales aberrantes du ligament large. » (*Comptes rendus de la Société de Biologie*, 16 janvier 1897.)

(3) Petit : « Tissu surrénal erratique du ligament large. » (*Gynécologie*, mai 1909, p. 257.)

(4) Bovin : « Le surrénalome du ligament large. » (*Semaine médicale*, 1910, p. 66.)

(5) Lecène : « Un cas de capsule surrénale du ligament large. » (*Société des Chirurgiens de Paris*, 27 mai 1908.)

(6) Le Lorier, Mayer (Maurice) et Isidor (Pierre) : Volumineuse tumeur pseudo-sarcomateuse développée aux dépens d'amas de cellules phaeochromes du ligament large. » (*Ann. d'Anat. pathol.*, mars 1933.)

(7) Calvet (Jean) : Inclusion de tissu surrénalien cortical dans le mésosalpinx. » (*Ann. d'Anat. pathol.*, avril 1933.)

de maladies, si l'on excepte une fièvre typhoïde, qu'il aurait contractée à l'âge de sept ans. Affecté dans l'auxiliaire pendant la guerre, il n'a pas été blessé.

Maladie actuelle. — En avril 1931, D... tombe d'une charrette, sur le ventre et d'une hauteur de un mètre environ. Il se relève aussitôt et peut marcher. Le lendemain, il ressent de très violentes douleurs et doit garder le lit. Au bout de deux ou trois jours, toute douleur cesse et il peut reprendre son travail.

En novembre 1931, il constate qu'une tumeur a apparu dans la région ombilicale. Cette tumeur augmente de volume et quelques troubles fonctionnels se manifestent.

Le malade souffre, une heure environ après les repas. Les douleurs ressemblent à des brûlures. Elles siègent à gauche de l'ombilic et irradient vers le rachis. Elles semblent exagérées par l'absorption d'aliments acides.

A ce moment, le malade présente souvent quelques vomissements alimentaires qui le soulagent un peu. Ces vomissements n'ont jamais contenu de sang, ni d'aliments ingérés la veille.

On note encore une légère constipation, coupée de débâcles diarrhéiques. Les selles, d'aspect normal, n'ont jamais renfermé de sang.

L'état général est bon. L'appétit est conservé, mais le sujet mange volontairement peu, pour ne pas souffrir. On note un très faible amaigrissement ces temps derniers (2 kilogrammes environ).

Examen à l'entrée. — L'examen de l'abdomen montre l'existence d'une tumeur allongée de l'ombilic au pubis, qui fait saillie sous la paroi. La peau au-dessus de la tumeur ne présente nulle modification.

A la palpation, la masse se limite en haut, un peu au-dessus de l'ombilic. Latéralement, elle s'étend jusqu'aux fosses iliaques qu'elle occupe en partie. Elle descend jusqu'au pubis, mais on peut interposer la main entre le pubis et la tumeur. Ses dimensions sont : 14 centimètres transversalement, 11 centimètres verticalement.

La tumeur donne, à la main qui la palpe, la sensation d'une poche qui renfermerait du liquide sous une assez forte pression. On n'a pas la sensation de flot.

Les limites de la masse sont nettes et dessinent assez bien la forme d'un cœur de carte à jouer, à pointe tournée vers l'ombilic. La masse peut être légèrement déplacée sur les plans profonds, elle n'adhère pas à la paroi abdominale, elle n'est pas douloureuse.

La percussion montre que la tumeur est mate sur toute sa surface.

Le toucher rectal permet de sentir la face postérieure de la tumeur. Elle paraît dure et lisse.

Un cathétérisme de la vessie montre que, quelques instants après la miction, on évacue 50 centimètres cubes d'urine en appuyant de haut en bas sur la tumeur. Celle-ci ne change cependant ni de volume, ni de consistance.

Aucune adénopathie inguinale ou axillaire. Pas de ganglion de Troisier.

L'examen du malade montre l'intégrité complète de tous les appareils. En particulier, les poumons et les plèvres semblent indemnes de tout processus tuberculeux. La réaction de Bordet-Wassermann est négative.

L'examen radiologique ne donne aucun renseignement sur la nature et la situation de la tumeur.

Intervention. — Nous envisageons l'hypothèse d'un kyste du pancréas, la laparotomie montre qu'il s'agit d'une péritonite encapsulante. La tumeur est constituée par une agglomération d'anses intestinales renfermées dans une sorte de coque fibreuse. Il faut sculpter dans cette masse pour libérer la presque totalité du grêle. Les anses intestinales sont en effet fixées les unes aux autres par de nombreuses adhérences et elles adhèrent à la coque péritonéale qui englobe le tout. Elles ne paraissent atteintes d'aucune lésion. Le mésentère est manifestement rétracté. Les anses sont en partie et avec une grande difficulté, libérées de leurs adhérences, et l'abdomen refermé sans drainage.

Suites opératoires. — Quelques jours après l'intervention, une petite fistule stercorale se produisit. Elle laissa suinter en assez grande quantité un liquide séreux mêlé parfois de matières fécales. Elle se ferma spontanément au bout de quelques jours.

Le 23 juillet, le malade a quitté notre service. Il ne souffre plus, ne vomit plus, n'est plus constipé. La palpation abdominale montre cependant que la tumeur persiste en partie. Toutefois, elle paraît nettement diminuée de volume. L'état général du malade est excellent.

Plusieurs fragments de membranes ont été prélevés au cours de l'intervention. Leur examen a été effectué par le docteur Morel. En voici le résultat :

La membrane apparaît essentiellement constituée par des lames conjonctives

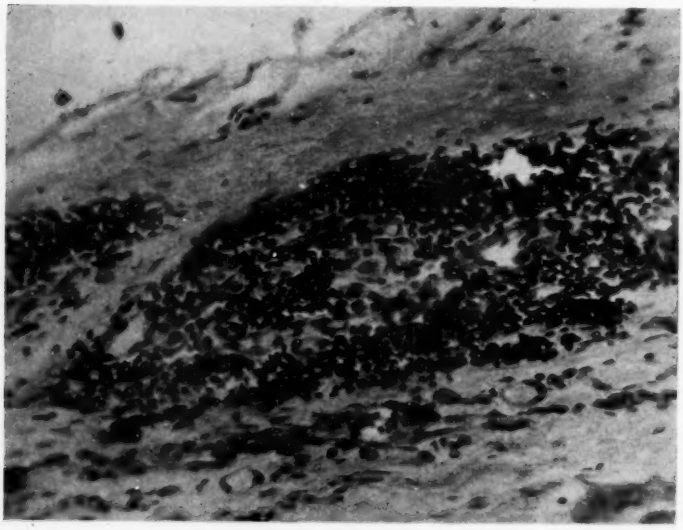

Amas lymphoïde avoisinant un capillaire.

d'aspect hyalin disposées parallèlement les unes aux autres et fréquemment anastomosées entre elles. Elle présente, d'ailleurs, un aspect assez différent dans sa partie superficielle et dans sa partie profonde. La partie superficielle est complètement dépourvue de vaisseaux. Entre les lames qui la constituent, on voit, irrégulièrement disséminées, des cellules conjonctives en nombre assez restreint d'ailleurs.

La partie profonde, avoisinant l'intestin, contient de gros capillaires qui, disposés en général parallèlement aux fibres conjonctives, sont environnés d'un riche réseau élastique, tandis que d'autres capillaires, de moindre calibre, sont entourés d'amas de lymphocytes.

Les lames conjonctives de cette partie profonde sont, en différents points, dissociés par des infiltrats de globules sanguins. En d'autres endroits, le protoplasma des cellules conjonctives est rempli de grosses granulations pigmentaires témoignant de suffusions hémorragiques antérieures.

Nous pensons que ce cas peut être rangé à côté de ceux décrits sous le titre de péritonite chronique encapsulante. L'aspect clinique est semblable à celui des descriptions fournies par MM. Wilmoth et Patel.

L'examen anatomo-pathologique ne donne pas de renseignements particuliers sur l'étiologie des lésions.

L'apparition de cette affection, peu de temps après un traumatisme formel, pose la question importante de la valeur pathogénique du trauma. La péritonite encapsulante pourrait peut-être, comme d'aucuns le prétendent, n'être bien souvent qu'un processus évolutif particulier d'une péritonite ancienne, souvent même fruste et inapparente.

TUMEUR MALIGNE DE L'OMOPLATE

par

Raymond Dieulafé.

Nous avons observé un enfant de quinze ans qui a présenté une tumeur scapulaire d'une très grande malignité. L'évolution en a été très rapide. Dans le courant du mois d'octobre, après sa rentrée au collège, ce jeune homme a éprouvé des douleurs dans la région de l'épaule gauche, puis une tuméfaction a apparu. Cette lésion, au début, n'avait aucun caractère précis et le médecin ordonna une pommade résolutive et des cachets calmants.

Mais la douleur s'accrut et obligea le malade à quitter la classe ; il n'avait d'ailleurs aucun entrain, il perdait l'appétit, dormait mal, maigrissait. Au début de novembre, son état était déjà inquiétant, la tuméfaction de la région de l'épaule était circonscrite, limitée et, pour diminuer les phénomènes douloureux, le membre supérieur gauche était immobilisé dans une écharpe. Mais les douleurs s'accrurent, elles avaient le caractère d'une tension profonde partant de la tuméfaction. Celle-ci, très rapidement, s'accrut de volume, les douleurs devinrent intolérables, appelant un traitement plus énergique. C'est dans le courant de novembre, environ six semaines après le début du mal, que nous vîmes ce malade, Il était pâle, anxieux, ne s'alimentait plus, ne dormait plus, souffrait horriblement ; il n'y avait pas de douleurs irradiées, elles siégeaient toutes dans la zone tuméfiée comme si une collection allait éclater.

La région scapulaire gauche, sous le muscle trapèze, était le siège d'une tumeur à contours arrondis, saillante en arrière et remontant à la base du cou dans la fosse sus-épineuse, ayant dans l'ensemble le volume d'une orange.

Le diagnostic qui s'imposait était celui de sarcome du scapulum.

Le jeune homme souffrait tellement qu'il réclamait à grands cris une opération et, le lendemain même, nous fûmes amenés à pratiquer une large ablation de la tumeur avec résection scapulaire.

Celle-ci fut abordée sous anesthésie générale, par une incision dessinant la direction du trapèze : de la base du cou à l'épine de l'omoplate, incision oblique en bas et en dehors ; de l'épine à la pointe de l'omoplate, incision oblique en bas et en dedans. Incision de la peau et incision du trapèze, section des fibres musculaires de manière à dégager la surface de la tumeur ; elle soulevait les muscles sus et sous-épineux, englobait toute l'épine de l'omoplate ; l'acromion en haut, la pointe de l'omoplate en bas, n'étaient pas atteints par la tumeur.

Les muscles sus et sous-épineux étant sectionnés au niveau de leur partie tendineuse, près de leur insertion humérale, il fut possible de dégager la tumeur en haut et en dedans ; les muscles angulaire et rhomboïde furent sectionnés ; l'omoplate fut soulevée en allant de dedans en dehors; après incision du grand

dentelé et du grand rond, elle fut détachée du thorax avec le muscle sous-scapulaire ; celui-ci fut sectionné au ras du tendon. La région glénoïdienne était indemne ; nous conservâmes tout l'angle externe de l'omoplate sans ouvrir l'articulation ; le col de la cavité glénoïde fut sectionné à la gouge et au maillet. Cette section étant faite, nous enlevâmes la totalité du scapulum, de la tumeur et des muscles attenants qui, pour ainsi dire, l'encapsulaient.

Les tendons des muscles péri-articulaires furent suturés aux éléments musculaires de la région de l'épaule, au fond de cette brèche. Le bras fut mis en écharpe, la plaie simplement drainée et suturée.

Au cours de l'opération, il y avait eu à lier les artères scapulaires, les tranches musculaires avaient peu saigné. Malgré cela, l'opéré était très choqué, on lui injecta du sérum intraveineux, de l'huile camphrée, de l'adrénaline. Mais il manqua de résistance et succomba deux jours après.

L'opération n'était choquante que par l'importance de l'exérèse ; mais au cours de cette technique, on n'avait eu aucun contact ni avec les troncs nerveux, ni avec les troncs vasculaires. L'organisme du malade était très déficient par suite des souffrances, de l'insomnie, du manque d'alimentation et, sans doute aussi, d'une sorte de cachexie liée à cette évolution néoplasique si maligne.

Sur une coupe macroscopique en sens sagittal, la tumeur enveloppe le scapulum : la pointe ou angle inférieur et l'angle supéro-externe avec l'acromion et la cavité glénoïde sont seuls indemnes.

Partout ailleurs, la tumeur se place entre les muscles et l'os et occupe les fosses sus-épineuse, sous-épineuse, sous-scapulaire.

Elle est légèrement encapsulée par des lamelles conjonctives tassées en un point qui est culminant par rapport à la fosse sus-épineuse ; le tissu néoplasique a rompu la barrière conjonctive et s'engage à travers les fibres musculaires du sus-épineux.

Sur presque toute son étendue, l'os paraît normal; mais, vers la partie inférieure de la tumeur, au-dessous de l'épine de l'omoplate, il est fragile, aminci et, par endroits, érodé.

La coupe histologique d'un fragment de la tumeur montre une figure délicate à interpréter. Séparées par des travées irrégulières de tissu conjonctif banal, de grandes plages de cellules polymorphes à protoplasma presque invisible constituent l'essentiel de la préparation.

On ne voit pas de figures de mitoses. A côté de ces éléments, qui font penser à un sarcome lymphoblastique, se trouvent des formations très particulières. Celles-ci sont constituées par des fibrilles délicates, parallèles, onduleuses et formant des sortes de rubans fasciculés que l'on peut saisir, coupés suivant différents plans. Ces éléments sont colorés en jaune par le Van Gieson qui permet de les distinguer très nettement.

L'ensemble de ces signes fait songer à une tumeur d'origine sympathique. Il n'existe pas, sur aucune de nos coupes, de capsule sympathogonique qui serait une signature de sympathome. Il nous semble cependant avoir affaire à un sympathome sympathoblastique.

Cette variété de tumeur, développée aux dépens du système sympathique, peut amener des métastases au niveau du squelette, comme dans notre cas. Il faut alors considérer la tumeur que nous avons extirpée comme une métastase d'une tumeur primitive parfaitement latente et dont nous ignorons le siège exact.

M. le docteur Chatellier, chargé de cours à la Faculté, a bien voulu exécuter les coupes histologiques de cette tumeur et, après examen attentif de multiples préparations, il a conclu à un sympathome sympathoblastique. D'ailleurs, ces coupes ont l'aspect de celles représentées par Masson dans son bel ouvrage sur les tumeurs.

LE LIGAMENT INTERBRONCHIQUE

par

J. Dupas (de Toulon) **et P. Badelon.**

Dans l'angle de bifurcation de la trachée, entre l'origine des bronches, existe un ligament triangulaire auquel nous donnerons le nom de ligament interbronchique.

Cette formation n'est point mentionnée dans les traités d'anatomie classiques. Cependant Cruveilhier, en 1852, et J.-A. Fort, en 1866, signalent son existence sans en donner une description précise : « Un ligament triangulaire assez fort, écrivent-ils, occupe l'angle de bifurcation de la trachée et semble destiné à prévenir l'écartement des bronches. »

Ayant eu l'occasion de rencontrer ce ligament très développé au cours de dissections de la région, nous l'avons recherché systématiquement et, sur 30 sujets, jusqu'ici nous l'avons retrouvé 22 fois.

Toujours très nettement différencié au sein du tissu cellulo-graisseux et des masses ganglionnaires parfois volumineuses qui occupent l'espace inter-trachéo-bronchique, ses dimensions sont variables et le plus souvent réduites, ce qui explique qu'il puisse passer inaperçu.

Description type. — Le type morphologique qui nous a paru le plus fréquent (60 % des cas) est le suivant (v. fig. 1) :

C'est une petite lame fibreuse résistante, fournie de fibres étendues transversalement entre l'origine des bronches; cette lame, ainsi inscrite dans l'angle de la bifurcation trachéale, affecte une forme triangulaire à base inférieure. Sa hauteur est d'environ 10 millimètres, son épaisseur de 2 à 3 millimètres.

Le bord inférieur de ce ligament est libre, curviligne et décrit un arc à concavité dirigée en bas.

Ses bords latéraux se continuent à la face interne des bronches, avec la tunique fibreuse de ces conduits.

Son sommet répond à l'angle trachéal et lui adhère pareillement.

Ses angles latéraux, continuant la direction du bord libre, se prolongent plus bas que lui sur la face interne de chaque bronche.

Ce ligament interbronchique est percé d'un ou deux orifices qui livrent passage à des vaisseaux et, en particulier, à une artériole trachéale inférieure née en arrière du ligament de l'artère bronchique droite, et destinée à la face antérieure de la trachée.

Ses rapports, enfin, sont simples : sa face antérieure est entièrement masquée par l'amas ganglionnaire inter-trachéo-bronchique qui la sépare de la face postérieure du péricarde ; sa face postérieure est, au contraire, en contact direct avec la face antérieure de l'œsophage longé sur son bord droit par le nerf pneumogastrique droit.

Variations. — Les variétés que nous avons constatées sont assez nombreuses :

1° le ligament peut manquer (25 % des cas) ;

2° le ligament est peu développé et réduit à une mince lame membraneuse. Cette disposition se rencontre chez le fœtus, où nous l'avons trouvée deux fois sur trois fœtus examinés ;

3° le ligament peut atteindre, au contraire, des dimensions importantes jusqu'à former, dans l'espace interbronchique, une véritable cloison frontale qui s'interpose entre la face postérieure du péricarde en avant et l'œsophage en arrière.

Son bord inférieur, dans ce cas, peut atteindre le fond du grand cul-de-sac péricardique de Haller et l'origine des veines pulmonaires, ou leur envoyer des expansions (v. fig. 2).

Les ganglions lymphatiques inter-trachéo-bronchiques se trouvent alors

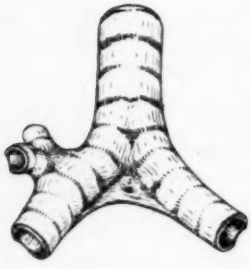

FIG. 1. — *Disposition la plus fréquente.*

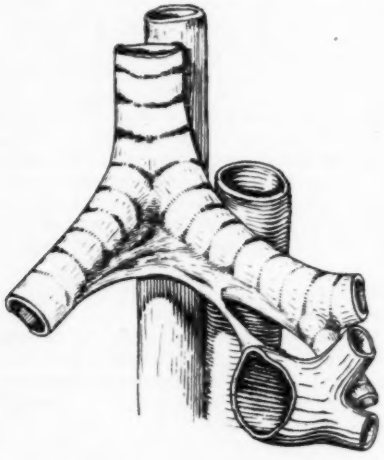

FIG. 2. — *Expansion sur les veines pulmonaires.*

scindés en deux groupes : l'un pré-ligamentaire, l'autre rétro-ligamentaire;

4° le ligament peut être double et, au lieu d'occuper directement la bifurcation trachéale, apparaît constitué par deux lames fibreuses situées l'une dans le plan antérieur de la bifurcation, l'autre dans le plan postérieur.

De ces deux lames, celle antérieure nous a paru toujours plus étendue, mais plus mince que celle postérieure.

La lame antérieure descend directement en arrière, de l'artère pulmonaire droite et de la paroi postérieure du sinus transverse de Theile jusqu'au contact du cul-de-sac de Haller, auquel elle peut se fixer. Elle est, d'autre part, constituée par deux sortes de fibres : les unes verticales qui descendent de la face antérieure de la trachée jusqu'au péricarde ; les autres horizontales tendues transversalement entre les bronches. Elle est enfin percée d'orifices pour le passage de lymphatiques.

La lame postérieure, par contre, formée uniquement de fibres interbronchiques, est toujours courte et triangulaire, à bord inférieur net et libre.

Ces deux lames inégales fermant ainsi en avant et en arrière l'angle dièdre trachéo-bronchique, il en résulte la formation d'un récessus interbronchique, récessus qui est occupé par toute la masse des ganglions lymphatiques inter-trachéo-bronchiques.

Constitution et rôle du ligament interbronchique. — Du point de vue de sa constitution, le ligament interbronchique n'est point une condensation simple du tissu cellulaire inter-trachéo-bronchique. Sa limite inférieure est toujours distincte du tissu cellulaire ambiant ; il est formé de fibres transversales groupées en une lame résistante qui nous est apparue comme une dépendance de la tunique fibro-clastique des bronches et de la trachée avec laquelle elle se continue directement.

Quel rôle doit-on attribuer à cette formation ? Nos recherches nous ont montré qu'il existe très probablement une relation entre le développement de ce ligament et la constitution de l'éperon trachéal.

Cette crête, qui fait saillie dans la lumière de la trachée et sépare les orifices bronchiques, est en effet de structure variable.

D'après les recherches de Heller et von Schroetter, l'éperon trachéal possède, dans 56 % des cas, un substratum cartilagineux qui dérive tantôt du dernier anneau de la trachée, tantôt des premiers anneaux bronchiques ; mais il peut être aussi exclusivement membraneux (33 % des cas), lorsqu'aucune pièce cartilagineuse ne pénètre dans son épaisseur, et enfin mixte (31 % des cas), c'est-à-dire en partie cartilagineux et en partie membraneux.

Or, dans tous les cas où nous avons noté l'absence du ligament interbronchique, coïncidence ou non, l'éperon trachéal est entièrement cartilagineux. Sur les pièces, au contraire, où le ligament est bien développé, il coexiste avec un éperon de structure membraneuse ou mixte.

Il semble donc que le ligament interbronchique soit destiné à renforcer l'angle de bifurcation trachéale, point faible de la fourche bronchique, et à prévenir ainsi l'écartement trop considérable des bronches

(Travail de l'Ecole de Médecine navale de Toulon.)

UN MONSTRE DÉRODYME TRIOME HUMAIN

par

Paul Dambrin.

Le monstre double du sexe féminin que nous présentons a été recueilli à la Maternité de Toulouse. La mère a eu cinq grossesses antérieures, toutes arrivées normalement à terme : elle a mis au monde trois garçons et deux filles, tous en excellente santé. Son mari est lui aussi bien portant. Il n'y a pas eu d'albumine dans les urines de la mère; pendant toute la grossesse, sa réaction de Wassermann est négative. Le petit monstre est arrivé vivant au terme de la grossesse, mais a succombé au cours des manœuvres obstétricales (une embryotomie a dû être pratiquée).

1° *Aspect extérieur.* — Les deux têtes parfaitement normales sont supportées par deux cous entièrement distincts, qui s'implantent, l'un à côté de l'autre, sur une ceinture scapulaire très élargie correspondant à un thorax lui aussi très large. L'abdomen est volumineux, un seul cordon y aboutit. Les organes génitaux externes, l'anus et les quatre membres paraissent parfaitement constitués. La taille est de 55 centimètres, la circonférence thoracique est de 42 cm. 5, et il pèse 4 kil. 300.

2° *Squelette.* — La radiographie montre qu'il existe deux colonnes vertébrales distinctes (voyez fig. 1) se fixant sur un sacrum élargi, en réalité constitué par la soudure de deux sacrums, et sur lequel s'implantent deux coccyx distincts. Il existe une ceinture scapulaire médiane (fusion de deux clavicules et de deux omoplates atrophiées), caractéristiques du groupe « triome » individualisé par Tribondeau (voyez plus loin). Le sternum est très large et présente deux appendices xyphoïdes distincts, soudés par leurs extrémités inférieures.

FIG. 1. — *Monstre dérodyme.*
Schéma montrant l'aspect général du petit monstre et les positions relatives des colonnes vertébrales.
Tr., soudure de 2 clavicules et de 2 omoplates : caractéristique du groupe triome.

3° *Tube digestif.* — Celui-ci présente deux œsophages éloignés l'un de l'autre de 3 centimètres à la traversée du diaphragme, se continuant par deux estomacs logés dans deux sillons profondément moulés dans la face postérieure du foie. Après une portion duodénale de 2 centimètres de long, leur union se fait ; puis, après 3 centimètres d'intestin normal, correspondant à la fin du duodénum, on trouve une première anse grêle considérablement dilatée, d'un volume 5 ou 6 fois supérieur à celui des poches gastriques.

Le foie présente un lobe sus-diaphragmatique constitué de la façon suivante : en arrière du cœur, au-dessus du diaphragme échancré à ce niveau, se trouve une véritable hernie de tissu hépatique contenue dans une cavité séreuse commune avec les deux poumons internes et distincte de la cavité péritonéale. Ce lobe sus-diaphragmatique, de forme ovoïde, légèrement aplati dans le sens vertical, mesure 3 centimètres de largeur et 3 centimètres de longueur. Il est réuni par un prolongement de tissu hépatique à la masse de la glande. La paroi postérieure de cette cavité séreuse est tendue tranversalement sur l'aorte qu'elle englobe, et, vers le haut, forme une cloison continue entre les deux crosses aortiques droite et gauche. Au niveau de l'orifice diaphragmatique donnant pas-

sage au prolongement hépatique, la séreuse recouvre le lobe hépatique sans la moindre solution de continuité (voyez fig. 2).

4° *Appareil respiratoire.* — Les deux appareils respiratoires sont totalement indépendants; toutefois, les deux poumons médians sont plus ou moins déformés par la présence, au-dessus du diaphragme, du lobe hépatique anormal que nous avons décrit.

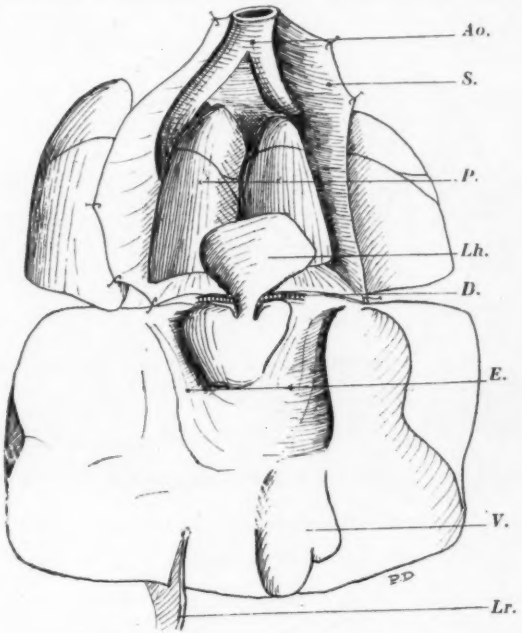

FIG. 2. — *Topographie viscérale.*
Viscères thoraciques et foie vus par leur face postérieure.
Ao., aorte. *P.*, poumons internes. *S.*, séreuse commune aux 2 poumons internes et au lobe hépatique sus-diaphragmatique. *Lh.*, lobe hépatique sus-diaphragmatique. *D.*, diaphragme. *E.*, empreintes gastriques à la face postérieure du foie. *V.*, vésicule biliaire et son ébauche de duplicité. *Lr.*, ligament rond.

5° *Organes de la circulation.* — Le péricarde renferme deux cœurs absolument distincts, le droit étant le plus petit (voyez fig. 3). Les deux aortes s'unissent au niveau de leur portion descendante. Chaque cœur contient deux ventricules normaux; les oreillettes, incomplètement cloisonnées, communiquent entre elles, constituant ainsi une seule oreillette, commune aux deux cœurs, avec des ébauches de séparations.

Cette monstruosité est relativement rare. Seuls, 3 cas analogues ont été décrits en France :

Gilis et Prat (1897) présentent un monstre humain dérodyme, arrivé vivant au terme de la grossesse, dont les deux tubes digestifs s'unissent au pylore, dont le cœur possède 2 pointes, 4 ventricules et une seule oreillette commune.

Laguesse et Bué (1898) étudient un embryon humain dérodyme de 10 millimètres de long possédant deux duodénums et un cœur unique, avec des traces de duplicité.

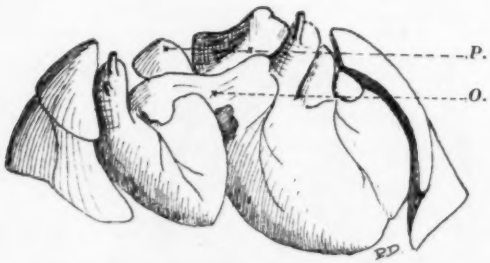

Fig. 3. — *Organes thoraciques en place, vus par leur face antérieure après ablation du péricarde.*
P., poumons internes. *O.*, oreillette commune aux deux cœurs.

Tribondeau (1910) décrit un fœtus dérodyme de huit mois, présentant une communication des cavités pleuro-péritonéales à droite, un duodénum gauche terminé en cul-de-sac, deux vésicules et, enfin, ce qui le rapproche encore de notre cas, 2 petits lobes hépatiques rétro-cardiaques réunis à la masse hépatique par 2 pédicules vasculaires distincts.

(Laboratoire d'Anatomie de la Faculté de Médecine de Toulouse.)

A PROPOS D'UN NOUVEAU CAS D'ECTROMÉLIE

par

J.-A. Pires de Lima.

J'ai étudié les cas suivants d'ectromélie :

a) Le squelette d'une chèvre, où l'on remarque l'agénésie du membre postérieur gauche (1).

b) Un fœtus humain, mâle, hémimélien bi-thoracique et ectromélien bi-pelvien (2).

c) Un monstre humain ectromélien aux quatre extrémités, qui a vécu environ trente ans (3).

(1) Pires de Lima (J.-A.) : « On the skeleten of an ectromelic Geat. » (*Journ. of Anat. and Physiol.*, vol. XLIX, 1915.)
(2) Id. : *As anomalias dos membres nos Portugueses.* Porto, 1927.
(3) Id. : *Ibid.*

Dans mon volume cité, je m'occupe encore d'autres cas d'absence congénitale des membres, mentionnés dans la littérature portugaise.

d) Un veau mâle, porteur d'ectromélie uni-thoracique (absence du membre antérieur droit et de la queue) (1).

Dubreuil-Chambardel (2), qui appelait démantèlement l'absence complète de tout un membre, en mentionne quelques cas, disant que l'ectromélie totale des quatre membres est rare. Plus souvent, on note celle des deux membres supérieurs, puis celle des membres inférieurs. On a signalé, dit Dubreuil-Chambardel, l'agénésie des deux membres du même côté.

C'est un cas de ce genre que j'ai pu examiner, d'ailleurs très sommairement, le 23 décembre 1932.

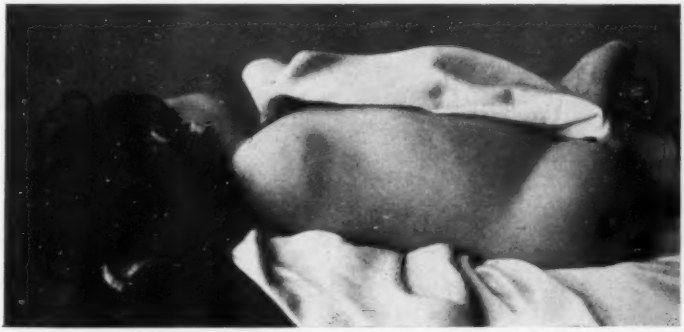

Un nouveau cas d'ectromélie.

Comme l'on voit sur la figure, une petite enfant est née privée de ses membres supérieur et inférieur du côté droit.

Cette enfant, Marie J. P. F..., âgée de dix-neuf mois, étant très agitée, il fallut la photographier pendant qu'elle dormait.

Le membre thoracique droit est tout à fait absent, ainsi que le membre pelvien du même côté.

Sur la hanche de ce même côté, on remarque un petit bourgeon, mou, rond, et, en faisant la palpation du moignon pelvien, on sent les pièces indépendantes de l'iliaque crépiter sous les doigts.

Le membre inférieur gauche possède un pied bot hypodactyle (absence du deuxième orteil). Il y a toujours des contractures aux muscles de ce membre, qui présente encore, à la jambe, une longue cicatrice congénitale linéaire. Cette enfant est née avec de la jaunisse; maintenant elle est forte et bien portante. Elle avait quatre mois quand ses premières dents lui sont parues, et elle commençait à prononcer les premiers mots lorsque je l'ai examinée. Elle se déplace par des mouvements de reptation.

(1) Id. : « Deux veaux monstrueux. » (*Folia Anatomica Universitatis Conimbrigensis*, vol. VI, 1931.)

(2) Dubreuil-Chambardel : *Les variations du corps humain*. Paris, 1925.

Sa mère a eu un avortement et, après, une fille normale, âgée aujourd'hui de quatre ans.

Quand la mère de cette enfant était grosse de deux mois, elle a été en grand danger; elle a dû entrer dans un train en marche, ce qui l'a fort effrayée. Elle se porta toujours mal pendant la grossesse.

Dans cette famille, plusieurs enfants sont morts de méningite et quelques-uns de leurs parents ont un tempérament nerveux très accusé. Je n'ai pu obenir d'autres éléments pour expliquer l'étiologie de la malformation.

(Travail de l'Institut d'Anatomie de la Faculté de Médecine de Porto. Subventionné par la « Junta de Educação Nacional ».)

ERRATUM

Dans notre numéro 3, de mars 1933, communication de M. R. MORICARD, p. 331, ligne 8, lire : « la mitosine α et la mitosine B », et non « la mitosine α et la mitosine β ».

Le Gérant : F. AMIRAULT. NIORT. — IMP. TH. MARTIN.